

UNIVERSIDAD PRIVADA ANTENOR ORREGO
FACULTAD DE MEDICINA HUMANA
PROGRAMA DE ESTUDIO DE MEDICINA HUMANA



TESIS PARA OPTAR EL TÍTULO PROFESIONAL DE MÉDICO CIRUJANO

Efectividad De La Natamicina Tópica Al 5% En Pacientes Con Queratitis Micótica
Atendidos En El Instituto Regional De Oftalmología

Área de Investigación:

Cáncer y enfermedades no transmisibles

Autor:

Tello Marín, Tania Lisbeth

Asesor:

Namoc Leturia, Alicia Lisseth

Código Orcid: <https://orcid.org/0000-0003-2152-4818>

Jurado Evaluador:

Presidente: CHIRINOS SALDAÑA, MAGDA PATRICIA

Secretario: VASQUEZ TIRADO, GUSTAVO ADOLFO

Vocal: SEGURA PLASENCIA, NILER MANUEL

Trujillo – Perú

2023

Fecha de Sustentación: 17/04/2023

ÍNDICE

I. RESUMEN	4
II. INTRODUCCIÓN	6
III. ENUNCIADO DEL PROBLEMA	11
IV. OBJETIVOS	11
V. HIPÓTESIS	11
VI. MATERIAL Y MÉTODO	12
VII. PROCEDIMIENTOS Y TÉCNICAS	16
VIII. RESULTADOS	18
IX. DISCUSIÓN	25
X. CONCLUSIONES	28
XI. RECOMENDACIONES:	29
XII. BIBLIOGRAFÍA	30
XIII. ANEXO	34

DEDICATORIA

Primero a Dios por guiar mis pasos y siempre estar a mi lado.

A mis padres Walter y María, quienes han sido los mejores padres y siempre me han apoyado a lo largo de mi carrera a pesar de la distancia. Gracias por encontrar siempre las palabras adecuadas para alentarme e inculcarme el valor de perseverancia y valentía.

A mi hermana Paola, por ser la mejor compañera y cómplice que puedo tener, gracias por su apoyo incondicional e impulsarme a ser mejor cada día

A mi asesora Dra. Namoc, por ayudarme en todo momento, enseñarme siempre y tenerme mucha paciencia.

A mis abuelas, Aurora y Cristina, quienes a pesar de estar lejos siempre me apoyaron, oraron por mí y me dieron palabras de aliento cuando más lo necesitaba.

A mis abuelos Alejandro y Emilio que, aunque no están presente siguen estando en mi día a día.

A mis tías Magna y Celinda por siempre cuidarme, escucharme y apoyarme en las buenas y en las malas.

A mi amigo Renato por ser un verdadero amigo que siempre me ha apoyado y motivado a seguir adelante.

I. RESUMEN

Objetivo: Determinar si la natamicina tópica al 5% es efectiva en el tratamiento de la queratitis micótica, en pacientes atendidos en el Instituto Regional de Oftalmología- JSU durante el periodo enero 2016 a diciembre del 2021.

Material y métodos: Este estudio corresponde a un diseño observacional, de cohorte única retrospectiva, longitudinal. Se incluyeron a 72 pacientes con queratitis micótica, según criterios de selección, atendidos en el Instituto Regional de Oftalmología- JSU durante el periodo enero 2016 a diciembre del 2021.

Resultado: La edad promedio que se obtuvo fue de 43 años; el género que predominó con 79.2% fue masculino. Según la procedencia, La Libertad obtuvo el mayor número de casos con un 62,5%. El tratamiento con natamicina tópica al 5% fue efectivo en la mejoría funcional y en la mejoría clínica en el 79,2% y 83 % respectivamente. Posterior al tratamiento, el 94% de casos no presentaron infiltrado, el 93% tuvieron ausencia de hipopion y disminución del tamaño del defecto epitelial $<1 \text{ mm}^2$ fue un 90.3% de los casos. El antecedente con mayor incidencia fue el trauma ocular 56,9%.

Conclusión: la natamicina tópica al 5% es efectiva en el tratamiento de la queratitis micótica, en pacientes atendidos en el Instituto Regional de Oftalmología- JSU durante el periodo enero 2016 a diciembre del 2021.

Palabras claves: *natamicina tópica al 5%, efectividad, queratitis micótica.*

ABSTRACT

Objective: To determine if 5% topical natamycin is effective in the treatment of fungal keratitis, in patients treated at the Regional Institute of Ophthalmology-JSU during the period January 2016 to December 2021.

Material and methods: This study corresponds observational, retrospective, longitudinal single cohort design. 72 patients with fungal keratitis were included, according to selection criteria, attended at the Regional Institute of Ophthalmology-JSU during the period January 2016 to December 2021.

Results: The average age obtained was 43 years; the gender that predominated with 79.2% was male. According to the origin, La Libertad obtained the highest number of cases with 62.5%. Treatment with 5% topical natamycin was effective in functional improvement and clinical improvement in 79.2% and 83% respectively. After treatment, 94% of cases did not present an infiltrate, 93% had an absence of hypopyon and a decrease in the size of the epithelial defect $<1 \text{ mm}^2$ was 90.3% of the cases. The history with the highest incidence was ocular trauma 56.9%

Conclusion: 5% topical natamycin is effective in the treatment of fungal keratitis, in patients treated at the Regional Institute of Ophthalmology-JSU during the period January 2016 to December 2021.

Keywords: *5% topical natamycin, effectiveness, fungal keratitis.*

II. INTRODUCCIÓN

La queratitis micótica, también conocida como queratitis fúngica, queratomicosis u oculomicosis, es una enfermedad grave que amenaza la visión. Es más común en las regiones tropicales y subtropicales, y representa aproximadamente 20% a 60% de todas las infecciones corneales con cultivo positivo ⁽¹⁾. A nivel mundial es la causa más común de ceguera de causa corneal, con una incidencia estimada de 2,5 a 799 casos por cada 100.000 habitantes por año. ⁽²⁾

Según su epidemiología, los varones se ven afectados con mayor frecuencia, y se observa una mayor incidencia en trabajadores del sector agrícola. Se reporta un 4% de afectados en edades pediátricas, siendo predominante en la edad adulta (20 a 50 años). ⁽³⁾

La queratitis micótica se asocia frecuentemente a un mal pronóstico visual porque causa afectación de las capas profundas de la córnea; su diagnóstico es un desafío debido al bajo rendimiento del cultivo, además de las limitadas opciones y la resistencia al tratamiento. Se han reportado infecciones no controladas que a menudo progresan a endoftalmitis, con riesgo de evisceración o enucleación ^(4,5).

Existen factores de riesgo que pueden predisponer a una infección micótica, como un traumatismo ocular o una lesión por materia orgánica (fuente animal y vegetal, incluso por partículas de polvo) ^(6,7). Otros factores predisponentes para la queratitis por hongos filamentosos incluyen una cirugía ocular previa, enfermedades crónicas de la superficie ocular, uso de lentes de contacto, uso crónico de corticosteroides tópicos o sistémicos y enfermedades inmunosupresoras como el VIH o SIDA ⁽⁸⁾. El ser usuario de lentes de contacto genera un mayor riesgo de desarrollar esta infección, debido a la falta de educación en las medidas higiénicas oculares y al uso inadecuado de las soluciones de limpieza ⁽⁹⁾.

Dentro de los agentes, el 95% de casos son causados por las especies *Fusarium*, *Aspergillus* y *Candida spp.* En climas tropicales y subtropicales los hongos filamentosos son los patógenos de mayor frecuencia mientras que las levaduras son más comunes en climas templados. ⁽¹⁰⁾

La presentación clínica de la queratitis micótica suele ser subaguda, con dolor ocular seguido de visión borrosa, eritema, lagrimeo, fotofobia y secreción profusa. En los signos clínicos encontramos ulceración y opacidad de la córnea progresiva, pudiendo evolucionar a una uveítis micótica y, en algunas ocasiones a una endoftalmitis. La complicación más común es la cicatrización corneal densa, que conlleva a discapacidad visual o ceguera hasta la pérdida del globo ocular. Dentro del diagnóstico diferencial se incluyen a la infecciones bacterianas, virales o parasitarias ^(6,11).

El diagnóstico se confirma mediante raspados de la córnea para microscopía directa y cultivo, pero existen otros métodos como los moleculares y la microscopía con focal in vivo; incluso puede ser necesaria en algunos casos una biopsia de córnea, sin embargo, no existe una prueba de diagnóstico inmediata. ⁽¹²⁾

El tratamiento implica el uso de fármacos oftálmicos antimicóticos administrados por vía tópica, sistémica, inyecciones intracamerales o intracorneales. Los principales fármacos utilizados son los polienos como la natamicina al 5%, específica para hongos filamentosos, y la anfotericina B al 0,15% para hongos levaduriformes. Entre otros fármacos que se puede emplear tenemos a los azoles/imidazoles (ketoconazol, miconazol, econazol) o triazoles (itraconazol, voriconazol) ^(13,14)

La natamicina es la única formulación antifúngica que ha sido aprobada para el tratamiento de infecciones oculares fúngicas. ⁽¹⁵⁾ Es un polieno, que se enlaza a los esteroides de la membrana celular del hongo, causando incremento

en su permeabilidad permitiendo la pérdida de materiales celulares esenciales, llevando a la lisis celular. Además, actúa inhibiendo los factores de virulencia y las respuestas inmunitarias innatas de estos patógenos ⁽¹⁶⁾.

La respuesta clínica más importante es la mejora de la agudeza visual. Este resultado es relevante porque se correlaciona con la gravedad de la enfermedad y respuesta del tratamiento, los cuales tiene un impacto directo en la calidad de vida del paciente. Una reepitelización rápida y un menor tamaño de infiltrado o cicatriz a partir del día 7 en adelante, indica una adecuada respuesta al tratamiento ⁽¹⁷⁾.

El esquema de tratamiento con antimicótico tópico que se emplea en el IRO inicia con una gota cada hora mientras el paciente está despierto durante 1 semana, y según evolución, se realiza la reducción en forma escalonada habitualmente en un periodo de 4 semanas ⁽¹⁸⁾

Prajna N y col; evaluaron los resultados clínicos del tratamiento con natamicina comparado con voriconazol tópico para la queratitis fúngica por medio de un ensayo clínico multicéntrico, con doble enmascaramiento que incluyó 120 pacientes; el resultado primario fue evaluar la mejor agudeza visual corregida con anteojos a los 3 meses; otros resultados incluyeron el tamaño de la cicatriz y la evolución a una perforación corneal. El tamaño de la cicatriz a los 3 meses fue ligeramente mayor con voriconazol ($p=0,48$). La efectividad en el grupo de voriconazol fue 84% y en el grupo tratado con natamicina 85% ($p 0,99$) ⁽¹⁹⁾.

Hoffman R y col, investigaron si la clorhexidina tópica al 0,2 %, que es de bajo costo y fácil formulación, no era inferior a la natamicina tópica al 5% para el tratamiento de la queratitis por hongos filamentosos, en un ensayo clínico de no inferioridad, aleatorizado, controlado, enmascarado simple. El análisis primario (intención de tratar) fue por regresión lineal, utilizando el logaritmo de referencia del ángulo mínimo de resolución (logMAR) para medir la mejor agudeza visual corregida con anteojos (BSCVA); se seleccionaron al azar 354 participantes siendo asignados: 178 a clorhexidina y 176 a natamicina; 284 pacientes fueron evaluados para el resultado primario (141 clorhexidina, 143 natamicina). Se encontraron más perforaciones e injertos de córnea de

emergencia en el brazo de clorhexidina (24/175, 13,7%) que en el brazo de natamicina (10/173, 5,8%; $P = 0,018$, infecciones mixtas incluidas) (odds ratio, 0,34; IC del 95%, 0,15e0,79; $P = 0,013$) ⁽¹⁷⁾.

Sharma S y col compararon la eficacia del voriconazol 1% tópico con la natamicina tópica al 5% para el tratamiento de queratitis fúngica; en un estudio prospectivo, doble ciego, aleatorizado, como ensayo clínico controlado y registrado, donde 118 pacientes con queratitis fúngica se trataron con dosis idénticas con voriconazol (58) o natamicina (60) en pacientes hospitalizados durante 7 días y seguidos semanalmente. Más pacientes ($p=0,005$) con natamicina (50/56, 89,2%) tenían úlcera curada o resuelta en comparación con voriconazol (34/51, 66,6%) en el último seguimiento, la mejora en la visión fue mayor en los pacientes en el grupo de natamicina en comparación con el voriconazol en el día 7 ($p = 0,04$) y significativamente mayor en la visita final ($p=0,01$). En el grupo tratado con natamicina, la agudeza visual final fue significativamente mejor ($p = 0,005$, rango con signo de Wilcoxon prueba) en pacientes con queratitis por *Fusarium*, pero no con queratitis por *Aspergillus* ($p=0,714$, prueba t pareada) ⁽²⁰⁾.

Abhishakth G y col, evaluaron la eficacia de la natamicina tópica al 5% en el tratamiento de la úlcera corneal fúngica; donde se incluyeron en el estudio 30 pacientes seleccionados al azar con úlcera clínicamente diagnosticada, a los cuales se trató con Natamicina al 5%, los factores de referencia evaluados para valorar la respuesta al tratamiento fueron: mejor agudeza visual corregida con gafas a los 3 meses como resultado primario y la progresión clínica y la seguridad de la medicación como resultados secundarios. De 30 pacientes, 14 tenían úlcera corneal periférica, 9 presentaron úlcera corneal central, 4 úlcera corneal con esfacelo y 3 úlcera corneal grande con perforación. El 70% (21 de 30) de los pacientes respondieron favorablemente al tratamiento con natamicina y la agudeza visual mejoró con una significación estadística de

$p=0,0021$. En 77 % (23 de 30) de los pacientes, el margen de la úlcera remitió, el tamaño del hipopion y las lesiones satélites se redujeron ⁽²¹⁾

Al ser la queratitis infecciosa una enfermedad común en nuestro medio, a nivel hospitalario su incidencia es de 44.45%, de los cuales, 25% de los casos son de etiología micótica, los cuales presentan alto riesgo de evolucionar con pérdida de la visión, es por eso que consideramos pertinente la realización de esta investigación, ante la necesidad de contar con evidencia que avale el resultado de los esquemas de tratamiento empleados en nuestro medio. Existe evidencia previa en otras poblaciones sobre los beneficios de la natamicina tópica para la resolución de esta enfermedad, por eso consideramos apropiado valorar su efectividad en nuestra población y realidad, teniendo en consideración la carencia de estudios previos en nuestro país. ⁽³⁴⁾

III. ENUNCIADO DEL PROBLEMA

¿Es la natamicina tópica al 5% efectiva en el tratamiento de la queratitis micótica, en pacientes atendidos en el Instituto Regional de Oftalmología-JSU durante el periodo enero 2016 a diciembre del 2021?

IV. OBJETIVOS

OBJETIVO GENERAL

Reportar si la natamicina tópica al 5% es efectiva en el tratamiento de la queratitis micótica, en pacientes atendidos en el Instituto Regional de Oftalmología- JSU durante el periodo enero 2016 a diciembre del 2021

OBJETIVO ESPECÍFICO

- Determinar el porcentaje de paciente con ganancia mayor o igual a 1 fila de agudeza visual posterior al tratamiento con natamicina tópica al 5%.
- Comparar las características clínicas de la queratitis micótica antes y a las 4 semanas de tratamiento con natamicina tópica al 5%
- Determinar los antecedentes de riesgo en pacientes con queratitis micótica tratados con natamicina tópica al 5%.
- Reportar las características epidemiológicas de los pacientes con queratitis micótica tratados con natamicina tópica al 5%, según edad, género y procedencia.

V. HIPÓTESIS

HIPÓTESIS NULA (Ho)

La natamicina tópica al 5% no es efectiva en el tratamiento de la queratitis micótica, en paciente atendidos en el Instituto Regional de Oftalmología-JSU durante el periodo entero 2016 a diciembre 2021

HIPÓTESIS ALTERNA (Ha)

La natamicina tópica al 5% es efectiva en el tratamiento de queratitis micótica, en pacientes atendidos en el Instituto Regional de Oftalmología – JSU durante el periodo enero 2016 a diciembre 2021

VI. MATERIAL Y MÉTODO

5.1 TIPO DE ESTUDIO

Observacional, de cohorte única retrospectiva, longitudinal

5.2 DISEÑO DEL ESTUDIO: Cohorte única

5.3 DISEÑO EMPÍRICO

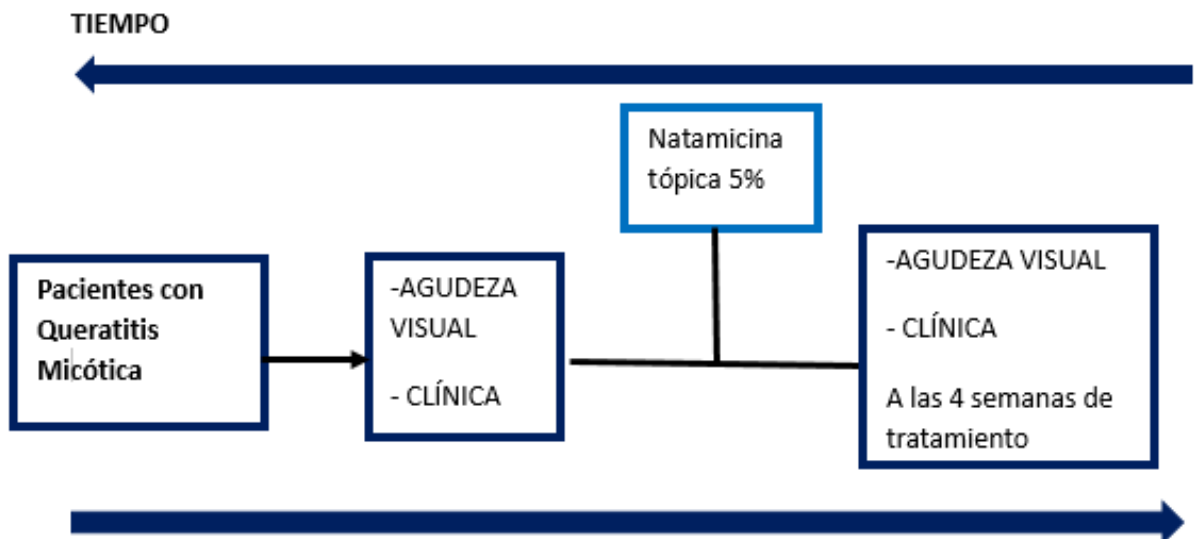
P	NR	G1	O ₀	O ₁
---	----	----	----------------	----------------

P: Queratitis micótica

G1: Natamicina tópica al 5%

O₀: Agudeza visual antes del tratamiento

O₁: Agudeza visual a las 4 semanas



5.4 POBLACIÓN, MUESTRA Y MUESTREO

Poblaciones Universo:

Pacientes con queratitis micótica atendidos en el Servicio de Enfermedades Externas y Córnea del Instituto Regional de Oftalmología –JSU, durante el periodo enero 2016 a diciembre del 2021.

Poblaciones de Estudio:

Pacientes con queratitis micótica atendidos en el Servicio de Enfermedades Externas y Córnea del Instituto Regional de Oftalmología – JSU, durante el periodo enero 2016 a diciembre del 2021; que cumplan los criterios de selección.

Unidad de Muestreo

Las historias clínicas de pacientes con queratitis micótica atendidos en el Servicio de Enfermedades Externas y Córnea del Instituto Regional de Oftalmología – JSU, durante el periodo enero 2016 a diciembre del 2021, que cumplan los criterios de selección.

Tamaño muestral:

Formula²⁵:

$$n_0 = \frac{z^2 \alpha pe qe}{E^2}$$

Donde:

n₀: Tamaño inicial de muestra.

Z α : 1.96.

pe: Efectividad de Natamicina tópica al 5% según revisión bibliográfica: 0.95 (95%) .

qe =1-pe

peqe: Variabilidad estimada.

E: Error absoluto o precisión. En este caso se expresará en fracción de uno y será de 0.05 (5%).

Obtenemos: $n_0 = (1.96)^2 (pe) (qe) / (0.05)^2$

$$n = 72 \text{ pacientes}$$

Características Generales

Criterios de Inclusión

- Diagnóstico de queratitis micótica por examen directo de raspado corneal con presencia de hifas
- Cualquier edad
- Ambos géneros
- Tratamiento tópico con natamicina 5% asociado o no a antibiótico tópico o sistémico

Criterios de Exclusión

- Diagnóstico de queratitis de otra etiología.
- Tratamiento con dos o más fármacos antimicóticos tópicos o sistémicos (anfotericina, ketoconazol, fluconazol).
- Indicación quirúrgica al momento del diagnóstico.
- Diagnóstico de descematocele o perforación corneal
- Diagnóstico de ectropión palpebral
- Compromiso de segmento posterior
- Diagnóstico queratopatía neutrófica

5.5 VARIABLES

VARIABLE		TIPO	ESCALA	REGISTRO DE DATOS
INDEPENDIENTE				
Tratamiento con natamicina tópica al 5%		Cualitativa	Nominal	Registra Prescripción SI- NO
DEPENDIENTE				
Efectividad tratamiento con natamicina tópica al 5%	Efectividad Funcional	Cualitativa	Nominal	Ganancia en N°de filas - ≥ 1 fila SI-NO en Agudeza Visual - < 1 fila
	Efectividad Clínica	Cualitativa	Nominal	Ausencia de infiltrados estromal SI-NO Ausencia de hipopion SI-NO Disminución del Defecto epitelial $< 1\text{mm}^2$ SI-NO
INTERVINIENTES				
Edad	Cuantitativa	Discreta	Fecha de Nacimiento	Años
Género	Cualitativa	Nominal	Fenotipo	Masculino /Femenino
Procedencia	Cualitativa	Nominal	Ámbito geográfico	Urbano – rural.
Antecedente de Riesgo	Cualitativa	Nominal	Trauma Ocular	SI – NO
			Uso de lentes de contacto	SI – NO
			Uso de corticoides	SI – NO
			Enfermedades Inmunesupresión	SI – NO

1.6 DEFINICIONES OPERACIONALES

- **Tratamiento con Natamicina tópica al 5%:** antimicótico administrado por vía tópica, cuya prescripción estuvo registrada en la historia clínica, con la posología de acuerdo al esquema de manejo de la Guía Clínica de queratitis micótica del Instituto Regional de Oftalmología, desde el diagnóstico hasta las 4 semanas de control ¹⁸
- **Efectividad del tratamiento:** la efectividad funcional fue a través de la mejoría de la agudeza visual \geq a una línea de visión a las 4 semanas del tratamiento mayor a un 70% de los pacientes. La efectividad clínica fue evaluada según la resolución de la lesión corneal (ausencia de infiltrado, ausencia hipopion y disminución del defecto epitelial $<1\text{mm}^2$ de área) a las 4 semanas del tratamiento mayor a un 70% de los pacientes estudiados ⁽²¹⁾
- **Edad:** número de años vividos al momento del diagnóstico, registrado en historia clínica¹⁹.
- **Género:** fenotipo sexual en base a características biológicas que diferencian al hombre de la mujer, registrado en historia clínica¹⁹.
- **Procedencia:** lugar de residencia del paciente, registrada en la historia clínica²¹.
- **Antecedentes de Riesgo:** uso de lente de contacto, uso prolongado de corticoides, enfermedades asociadas a inmunosupresión, trauma ocular ^(31,1)

VII. PROCEDIMIENTOS Y TÉCNICAS

1. Se solicitó las aprobaciones y permisos requeridos a Instituto Regional de Oftalmología (Comité de Ética en Investigación)
2. Se solicitó a la Unidad de Estadística del Instituto el acceso a todas las historias clínicas con diagnóstico de queratitis micótica de pacientes atendidos durante el periodo de estudio y se procedió a seleccionarlas de acuerdo a los criterios de inclusión del estudio.
3. Se tomaron los datos pertinentes al estudio en forma anónima, los cuales fueron registrados en la hoja de recolección de datos diseñada para tal fin.

5.7 PLAN DE ANÁLISIS DE DATOS:

Estadística Descriptiva:

La información recopilada fue ingresada a una matriz de datos en el programa Microsoft Excel 2016, y luego importados al Paquete Estadístico IBM SPSS STATISTICS 26 para su respectivo procesamiento.

Estadística Analítica

En el análisis estadístico se utilizó la prueba McNemar para el análisis de las variables cualitativas. Las variables cuantitativas fueron analizadas utilizando el rango de Wilcoxon cuando no presentaron distribución normal, y la prueba Z para las variables que si la presentaban. Las asociaciones se consideraron significativas si la posibilidad de equivocarse fue menor al 5% ($p < 0.05$).

Estadígrafo de estudio: calculamos la tasa de mejoría de agudeza visual y la tasa de curación de úlcera corneal.

5.8 ASPECTOS ÉTICOS:

La presente investigación contó con la autorización del Comité de Investigación de la Universidad Privada Antenor Orrego y el Comité de Ética en Investigación del Instituto Regional de Oftalmología. Se guardó la confidencialidad de la información tomando en cuenta la Declaración de Helsinki II (Numerales: 11, 12, 14, 15, 22 y 23)²⁷ y la Ley General de Salud (D.S. 017-2006-SA y D.S. 006-2007-SA)²⁸, guardando el anonimato de los participantes, haciendo uso de una codificación numérica para la identificación de los formatos de recolección de datos. Únicamente los investigadores tuvieron acceso a la información materia de investigación.

VIII. RESULTADOS

La mejoría funcional se evidenció con la ganancia mayor o igual a 1 fila en la agudeza visual, habiéndose encontrado que en un 79.2 % de casos presentaron mejoría posterior a las 4 semanas de tratamiento con natamicina tópica al 5% pero el 20.8% de paciente no presentaron mejoría visual. (Tabla N.º1)

Comparamos las características clínicas antes y después del tratamiento con natamicina tópica al 5 %, donde se evidenció que antes: el 42% tuvo infiltrados ,33% hipopion y el tamaño del defecto epitelial tuvo una mediana de 7.59 mm²; Después de este se obtuvo: el 6% presentaron infiltrados, 7% hipopion y tamaño del defecto epitelial fue de 0.5 mm². (Tabla N.º2)

Efectividad clínica según sus criterios, el 94% de los casos no presentaron infiltrados, el 93% no presentaron hipopion y el 90.3% tuvieron disminución de defecto epitelial < 1 mm² a las 4 semanas de tratamiento, cada criterio obtuvo un porcentaje mayor al 70%. (Tabla N.º3)

Del total de los pacientes estudiados, posterior al tratamiento con natamicina tópica al 5%, se encontró que el 83% de los pacientes mostraron mejoría clínica (Tabla N.º4)

Según su antecedente de riesgo de las historias clínicas revisadas, el traumatismo ocular fue el más frecuente en 41 casos que representan el 56,9%, el 34,7% no se identificó antecedente de riesgo. (Tabla N.º5)

De las 72 historias clínicas que se revisaron, la edad promedio fue de 43 años con una desviación estándar \pm 15.9 (27-59) años. El género que predominó fue el masculino, que representó el 79.2 %. El mayor número de casos se observó en La Libertad, con un 62.5%. (Tabla N.º6)

TABLA N°1

**EFFECTIVIDAD SEGÚN LA MEJORÍA FUNCIONAL TRATADOS CON
NATAMICINA TÓPICA AL 5%**

AGUDEZA VISUAL: FILAS GANADAS ≥ 1	FRECUENCIA	%
Si	57	79.2
No	15	20.8
Total	72	100.0

FUENTE: Instituto Regional de Oftalmología: Ficha recolección datos: 2016-2021

TABLA N°2

CARACTERÍSTICAS CLÍNICAS DE LA QUERATITIS MICÓTICA ANTES Y A LAS 4 SEMANAS DE TRATAMIENTO CON NATAMICINA TÓPICA AL 5%.

CARACTERÍSTICAS CLÍNICAS	PRE-TRATAMIENTO N°=72		POS- TRATAMIENTO N°= 72		p
Presencia de infiltrados ^a					
Si	30	42%	4	6%	< 0,001
No	42	58%	68	94%	
Hipopion ^a					
Si	24	33%	5	7%	< 0,001
No	48	67%	67	93%	
Tamaño del defecto epitelial mm² ^b	7,59 mm ² (RIC: 11,8) ^b		0,5 mm ² (RIC: 3) ^b		< 0,001

^a Prueba de McNemar: prueba no paramétrica para muestras relacionadas con distribución normal

p < 0,05 significativo

^b Prueba de rangos con signo de Wilcoxon: prueba no paramétrica, distribución normal, para variables cuantitativas

^b Mediana, RIC: Rango Intercuartil

FUENTE: Instituto Regional de Oftalmología: Ficha recolección datos: 2016-2021

TABLA N°3

CRITERIOS DE EFECTIVIDAD CLÍNICA EN PACIENTES CON QUERATITIS MICÓTICA TRATADOS CON NATAMICINA TÓPICA AL 5%.

EFFECTIVIDAD CLÍNICA		FRECUENCIA	%	p^a
Ausencia de infiltrado estromal	Si	68	94	< 0,001
	No	4	6	
Ausencia de Hipopion	Si	67	93	< 0,001
	No	5	7	
Disminución del defecto epitelial <1 mm²	Si	65	90.3	< 0,001
	No	7	9.7	
Total		72	100.0	

^a Prueba Z para verificar si H0: >70% o H1: <70%
p < 0,05 significativo

TABLA N°4

**EFFECTIVIDAD SEGÚN LA MEJORA CLINICA EN PACIENTE CON
QUERATITIS MICOTICA TRATADOS CON NATAMICINA TÓPICA AL 5%**

CUMPLE CON LOS TRES CRITERIOS *	FRECUENCIA	%
Si	60	83
No	12	17
Total	72	100.0

*Criterios: ausencia de hipopion, ausencia de infiltrado y disminución del tamaño del defecto < 1mm²

FUENTE: Instituto Regional de Oftalmología: Ficha recolección datos: 2016-2021

TABLA N° 5

**ANTECEDENTES DE RIESGO EN PACIENTES CON QUERATITIS MICÓTICA
TRATADOS CON NATAMICINA TÓPICA AL 5%.**

Antecedente de riesgo	Frecuencia	%
Trauma Ocular	41	56.9
Niega	25	34.7
Uso de corticoide	4	5.6
Enfermedades Inmunopresión	1	1.4
Uso de corticoide y Enfermedad inmunosupresoras	1	1.4
Total	72	100.0

FUENTE: Instituto Regional de Oftalmología: Ficha recolección datos: 2016-2021.

TABLA N°6

CARACTERÍSTICAS EPIDEMIOLÓGICAS DE LOS PACIENTES CON QUERATITIS MICÓTICA TRATADOS CON NATAMICINA TÓPICA AL 5%

CARACTERÍSTICAS EPIDEMIOLÓGICAS		N°= 72	
Edad		43 ± 15.9 años*	
		N	%
Género	Femenino	15	20.8
	Masculino	57	79.2
Procedencia	La Libertad	45	62.5
	Ancash	9	12.5
	Cajamarca	8	11
	Amazonas	3	4.2
	Lambayeque	3	4.2
	Arequipa	1	1.4
	Lima	1	1.4
	Piura	1	1.4
	San Martín	1	1.4

N: número de pacientes

Edad*: variable con distribución normal media y desviación estándar en años

FUENTE: Instituto Regional de Oftalmología: Ficha recolección datos: 2016-2021.

IX. DISCUSIÓN

La queratitis micótica es una enfermedad frecuente en países tropicales y en vías de desarrollo, por lo que un tratamiento oportuno y un seguimiento adecuado pueden prevenir las complicaciones irreversibles. El tratamiento de elección se administra por vía tópica, siendo los polienos y los azoles los fármacos más utilizados ^(13,15). La natamicina, es un polieno tetraeno, cuyo mecanismo de acción es unirse al ergosterol en la pared celular del hongo, alterando su homeostasis e induciendo así a la muerte celular ⁽¹¹⁾. Los azoles, como los imidazoles y los triazoles son fármacos adyuvantes o alternativos en casos de resistencia ⁽¹²⁾.

En este estudio, se evaluaron 72 historias clínicas con diagnóstico de queratitis micótica, que fueron tratados con natamicina tópica al 5 %, con un seguimiento por 4 semanas.

Las variables de intervención estudiadas fueron: edad, género y procedencia, donde la edad promedio obtenida fue 43 años, en un rango de 27 a 59 años, similar a lo reportado por Ting D et., donde el rango etario más afectado fue entre 30 y 55 años, encontrando que la edad avanzada se asociaba a un peor pronóstico en la agudeza visual (40-75 %) y a mayor tasa de complicaciones ⁽¹⁾.

En relación con el género, nuestro estudio encontró un mayor porcentaje de varones afectados (79.2%), coincidiendo con lo descrito por Ortega C. y Abhishakth G. en sus estudios, donde predominó el género masculino ^(21,34). Según la procedencia, La Libertad fue el departamento con mayor número de casos (62.5%), seguido de Ancash (12.5%) y Cajamarca (11%).

Distribuimos a los pacientes con queratitis micótica según sus antecedentes de riesgo, encontramos como antecedente principal al trauma ocular (56.9%), seguido del uso de corticoides (5.6%); Cabe señalar que aproximadamente en la mitad de las historias clínicas revisadas no se encontraron antecedente de riesgo descrito, estos resultados concuerdan con **Gerhardt**, quien informó que el trauma ocular fue el principal factor de riesgo en el 80,1% (149/186) de los casos, siendo la principal fuente de origen vegetal, acerca del uso de corticoide demostró

que aumenta los factores de virulencia de los hongos, provocando un adelgazamiento de la córnea y aumenta el riesgo de complicaciones. Reportes de países desarrollados como Australia, mostraron que el uso de lentes de contacto fue el antecedente más común para infecciones micóticas y en Estados Unidos, la infección por VIH. ⁽²⁴⁾

Con relación a las características clínica, al comparar los hallazgos antes y a las 4 semanas de tratamiento, se observó una reducción significativa de casos con persistencia de infiltrado (de 42 % a 6%), lo que se evidencia una mejoría significativa ($p < 0,001$), con respecto al hipopion (de 33% a un 4%) obteniendo ($p < 0.001$) lo que indica una mejoría significativa. El tamaño del área del defecto se calculó con la mediana, el valor obtenido antes del tratamiento fue de 7.59 mm² el cual disminuyó a 0.5 mm² después del tratamiento.

Se consideró efectividad clínica: ausencia de infiltrados, ausencia de hipopion y disminución del tamaño defecto epitelial $< 1\text{mm}^2$. Según cada criterio, nuestra investigación encontró que la ausencia de infiltrado fue un 94% de casos, el hipopion estuvo ausente en el 93% y la reducción del defecto epitelial $< 1\text{mm}^2$ fue del 90.3%, se consideró como efectividad cuando el porcentaje era $> 70\%$ ($p = < 0.001$) donde se demostró que cada criterio superó el valor, y el porcentaje total de paciente que presentaron mejoría clínica fue un 83% demostrado así la efectividad.

Para la mejoría funcional, se encontró la ganancia de más de una fila en el 79.2% de los pacientes después del tratamiento, demostrando así la efectividad. Se observaron resultados similares a los estudios de Sharma S. en la India, que compararon la eficacia al 1% voriconazol tópico con natamicina tópica al 5% para el tratamiento de queratitis fúngica; fue un estudio prospectivo, doble ciego, aleatorizado, ensayo clínico controlado en 118 pacientes; los resultados revelaron que el grupo tratado con natamicina tópica tuvo el mayor número de pacientes con ulcerada curada o remitidas en el último seguimiento ($p = 0,005$) (50/56, 89,2%) y que la agudeza visual mejoró más en los pacientes tratados con natamicina que en el grupo de voriconazol en el día 7. ⁽²⁰⁾

De manera similar, **Hoffman R.** comparó la clorhexidina tópica al 0,2 % con la natamicina tópica al 5%, encontró que la natamicina se asoció con una reepitelización más rápida y un tamaño de cicatriz o infiltrado ligeramente más pequeño a partir del día 7 (IC del 95 %, -0,49 a -0,04; $P = 0,022$), en el día 21 el tamaño fue menor con un diámetro de aproximadamente 0,42 mm en el grupo con natamicina que en el grupo de clorhexidina (IC del 95 %, -0,73 a -0,10; $P = 0,009$), estos porcentajes coinciden con nuestro estudio. ⁽¹⁷⁾

También consideramos relevantes los resultados de **Abhishakth G.** quien evaluó la eficacia de la natamicina tópica al 5% en el tratamiento de las úlceras corneales fúngicas en Irán, seleccionaron aleatoriamente a 30 pacientes con úlceras corneales fúngicas diagnosticadas, encontrando que el 70% de los pacientes respondieron al tratamiento con natamicina y la agudeza visual mejoró en el 77% de casos siendo estadísticamente significativa ($p=0,0021$), también describió que la úlcera remitió y el tamaño del hipopion y de las lesiones satélites habían disminuido. ⁽²¹⁾.

LIMITACIONES

La limitación encontrada en nuestro estudio fue que algunas historias clínicas estaban incompletas. También, existió la posibilidad de recurrir en un sesgo de información, ya que solo se revisaron las historias clínicas, teniendo la posibilidad que la información contenido en historia clínica estén mal registrados o que el paciente no siguiera las indicaciones del tratamiento, las cuales no se pudieron ser controladas al ser un estudio retrospectivo. El tiempo de estudio es relativamente corto, un estudio a largo plazo debería mostrar mejores resultados en cuanto a la comparación de efectividad y seguridad. Por último, la agudeza visual fue tomada por diferentes observadores y no indican que cartilla utilizaron, al contrario de un estudio prospectivo donde tendríamos un número definido de observadores nos proporcionaría mayor confiabilidad de las tomas

X. CONCLUSIONES

1. La natamicina tópica al 5% fue efectiva para el tratamiento queratitis micótica en paciente atendidos en el Instituto Regional de Oftalmología- JSU.
2. El 79.2% de los pacientes tratados con natamicina tópica al 5 % tuvieron una ganancia mayor o igual a una fila en la agudeza visual.
3. Las características clínicas antes del tratamiento con natamicina tópica al 5% fueron: el 42% caso presentaron infiltrados ,33% hipopion y el tamaño del defecto epitelial tuvo una mediana de 7.59 mm²; Después del tratamiento: el 6% de casos presentaron infiltrados, 7% tuvieron hipopion y el tamaño del defecto epitelial fue de 0.5 mm².
4. El 83% de los pacientes tratados con natamicina tópica al 5 % tuvieron una mejoría clínica.
5. Los antecedentes de riesgo de los pacientes con queratitis micótica fueron: trauma ocular (56.9%), uso de corticoide (5.6%) y enfermedades inmunosupresoras (1.4%).
6. La edad promedio que se obtuvo fue de 43 años. Según el género, el 79.2% eran hombres y el 20.8% mujeres. Por procedencia, La Libertad tuvo mayor número de casos con un 62.5%, seguida de Ancash con un 12.5% y Cajamarca con un 11%.

XI. RECOMENDACIONES:

- Es pertinente tomar en cuenta las tendencias encontradas en nuestro análisis con la finalidad de elaborar y aplicar estrategias orientadas a reducir la incidencia de queratitis micótica en pacientes adultos.
- Es conveniente realizar nuevas investigaciones prospectivos, multicéntricos y comparativos con el objetivo de comprobar las tendencias identificadas en nuestro estudio se pueden aplicar a la población de pacientes diagnosticados de queratitis micótica.
- Es necesario explorar la efectividad de otros tratamiento farmacológicos a través de estudios comparativos con natamicina tópica al 5%, además de evaluar la efectividad se debería incluir otros criterios de interés, como las complicaciones o los riesgo de costo-beneficio.

XII. BIBLIOGRAFÍA

1. Ting DSJ, Ho CS, Deshmukh R, Said DG, Dua HS. Infectious keratitis: an update on epidemiology, causative microorganisms, risk factors, and antimicrobial resistance. *Eye*. 2021 Jan 7;35(4):1084–101
2. Carnt N, Robaei D, Minassian DC, Dart JKG. Acanthamoeba keratitis in 194 patients: risk factors for bad outcomes and severe inflammatory complications. *The British Journal of Ophthalmology*. 2018 ,102(10):1431–1435.
3. Brown L, Leck AK, Gichangi M, Burton MJ, Denning DW. The global incidence and diagnosis of fungal keratitis. *The Lancet Infectious Diseases*. 2020 Oct 22;0(0).
4. Bongomin F, Gago S, Oladele R, Denning D. Global and Multi-National Prevalence of Fungal Diseases—Estimate Precision. *Journal of Fungi*. 2017 Oct 18;3(4):57.
5. Ali Shah SI, Shah SA, Rai P, Katpar NA, Abbasi SA, Soomro AA. Visual outcome in patients of keratomycosis, at a tertiary care centre in Larkana, Pakistan. *JPMA The Journal of the Pakistan Medical Association [Internet]*. 2017 Jul 1 ;67(7):1035–38.
6. Arunga S, Kintoki GM, Mwesigye J, Ayebazibwe B, Onyango J, Bazira J, et al. Epidemiology of Microbial Keratitis in Uganda: A Cohort Study. *Ophthalmic Epidemiology* 2020, 27(2):121–31.
7. Lin L, Lan W, Lou B, Ke H, Yang Y, Lin X, et al. Genus Distribution of Bacteria and Fungi Associated with Keratitis in a Large Eye Center Located in Southern China. *Ophthalmic Epidemiology*. 2017 ;24(2):90–96.
8. Hilmioğlu-Polat S, Seyedmousavi S, Ilkit M, Hedayati MT, Inci R, Tumbay E, et al. Estimated burden of serious human fungal diseases in Turkey. *Mycoses*. 2018 ;62(1):22–31
9. Lee MH, Abell RG, Mitra B, Ferdinands M, Vajpayee RB. Risk factors, demographics and clinical profile of Acanthamoeba keratitis in Melbourne: an 18-year retrospective study. *British Journal of Ophthalmology*. 2018 May 1 ;102(5):687–91.

10. Azar, DT. LIBRO Enfermedades infecciosas. Principios y práctica. 9th ed. Hallak J, editor. 2020.
11. Khurana S, Agrawal SK, Megha K, Dwivedi S, Jain N, Gupta A. Demographic and clinical profile of microspodial keratitis in North India: an underreported entity. *Journal of Parasitic Diseases: Official Organ of the Indian Society for Parasitology*. 2019 Dec 1 ;43(4):601–6.
12. Brown L, Leck AK, Gichangi M, Burton MJ, Denning DW. The global incidence and diagnosis of fungal keratitis. *The Lancet Infectious Diseases*. 2020 Oct 22;0(0).
13. Meena S, Rohilla R, Mohanty A, Gupta N, Kaistha N, Gupta P, et al. Etiological spectrum of infectious keratitis in the era of MALDI-TOF-MS at a tertiary care hospital. *Journal of Family Medicine and Primary Care*. 2020;9(9):4576.
14. Berkow EL, Lockhart SR, Ostrosky-Zeichner L. Antifungal Susceptibility Testing: Current Approaches. *Clinical Microbiology Reviews*. 2020 Apr 29;33(3)
15. Saluja G. Comparison of Safety and Efficacy of Intrastromal Injections of Voriconazole, Amphotericin B and Natamycin in Cases of Recalcitrant Fungal Keratitis: A Randomized Controlled Trial. *Clin. Ophthalmol*. **2021**, 15, 2437–2446
16. Mellado F, Rojas T, Cumsille C. Queratitis fúngica: revisión actual sobre diagnóstico y tratamiento. *Arq Bras Oftalmol* ;76(1):52–
17. Hoffman JJ, Yadav R, Sanyam SD, Chaudhary P, Roshan A, Singh SK, et al. Topical Chlorhexidine 0.2% versus Topical Natamycin 5% for the Treatment of Fungal Keratitis in Nepal: A Randomized Controlled Noninferiority Trial. *Ophthalmology*. 2022 May 1 ;129(5):530–41
18. Gerencia Regional de Salud. Guía de Práctica Clínica para Diagnóstico y Tratamiento de Queratitis Micótica. 2020
19. Prajna NV. Comparison of Natamycin and Voriconazole for the Treatment of Fungal Keratitis. *Arch Ophthalmol*. 2010;128(6):672-678.
20. Sharma N, Sahay P, Maharana PK, Singhal D, Saluja G, Bandivadekar P, et al. Management Algorithm for Fungal Keratitis: The TST (Topical, Systemic, and Targeted Therapy) Protocol. *Cornea*. 2019 Feb 1 ;38(2):141–5.

- 21.** Abhishakth G. Effect of topical 5% Natamycin in treatment of fungal corneal ulcer: A prospective study in a tertiary care teaching hospital in Telangana. *MedPulse International Journal of Pharmacology*. October 2019; 12(1): 01-05.
- 22.** Sahay P, Singhal D, Nagpal R, Maharana PK, Farid M, Gelman R, et al. Pharmacologic therapy of mycotic keratitis. *Survey of Ophthalmology*. 2019 May 1 ;64(3):380–400
- 23.** Velpandian T, Nirmal J, Sharma HP, Sharma S, Sharma N, Halder N. Novel water soluble sterile natamycin formulation (Natasol) for fungal keratitis. *European Journal of Pharmaceutical Sciences*. 2021 Aug; 163:10585
- 24.** Gerhardt BSA, Bhuvaneshwari, Marpaka S. Effect of topical 5% Natamycin in treatment of fungal corneal ulcer: A prospective study in a tertiary care teaching hospital in Telangana. *MedPulse International Journal of Pharmacology*. 2019 ;12(1):01–5.
- 25.** García J, Reding A, López J. Cálculo del tamaño de la muestra en investigación en educación médica. *Investigación en educación médica* 2013; 2(8): 217-224.
- 26.** Shrestha B, Dunn L. The Declaration of Helsinki on Medical Research involving Human Subjects: A Review of Seventh Revision. *Journal of Nepal Health Research Council*. 2020 Jan 21;17(4):548–52.
- 27.** Asociación Médica Mundial. WMA - The World Medical Association-Declaración de Helsinki de la AMM – Principios éticos para las investigaciones médicas en seres humanos
- 28.** Ley general de salud. N° 26842. Concordancias: D.S.N° 007-98-SA. Perú: 2012
- 29.** Bora N, Prasenjit, Kalita, Dutt I. A Comparative Study of Topical Voriconazole and Topical Natamycin in Patients with Fungal Corneal Ulcers -A Clinical Study in a Tertiary Care Hospital. *International Journal of Science and Research (IJSR)* Research Gate Impact Factor. 2018:9 (5):1-6.

30. Jin X, Feng J, Sun N, Jin H, Wang J, Song Z, et al. A 5-Year Retrospective Analysis of the Risk Factors, Treatment, and Prognosis of Patients with Fungal Keratitis in Heilongjiang, China. *American Journal of Ophthalmology*. 2022 Dec 1; 244:48–57
31. Ferrando SB, Martínez SM, Boniquet S, Cruz NS. Complicaciones asociadas al uso de lentes de contacto blandas. *Semergen: revista española de medicina de familia*. 2020 ;(3):208–12.
32. Ratitong B, Pearlman E. Pathogenic *Aspergillus* and *Fusarium* as important causes of blinding corneal infections - the role of neutrophils in fungal killing, tissue damage and cytokine production. *Current Opinion in Microbiology* . 2021 Oct 1;63:195–203.
33. Donovan C, Arenas E, Ayyala RS, Margo CE, España EM. Fungal keratitis: Mechanisms of infection and management strategies. *Survey of Ophthalmology*. 2021 Aug.
34. Ortega C. “Características Clínicas, Factores De Riesgo, Agente Antimicótico Y Evolución Clínica Al Tratamiento Antimicótico En Pacientes Con Queratitis Micótica, Hospital Regional Honorio Delgado Espinoza 2012-2015”. 2017.

XIII. ANEXO

Efectividad de la natamicina tópica al 5% en pacientes con queratitis micótica atendidos en el Instituto Regional de Oftalmología - JSU

PROTOCOLO DE RECOLECCIÓN DE DATOS

Fecha..... Código

I. CARACTERISTICAS GENERALES:

1. **Edad:**
2. **Género:** M () F ()
3. **Procedencia:**
4. **Antecedente :**
 - Trauma Ocular ()
 - Uso de lente de contacto ()
 - Uso de corticoides ()
 - Enfermedades Inmunosupresión: ()
 - Ninguno ()

II. EFECTIVIDAD

DURANTE EL DIAGNÓSTICO	TRATAMIENTO A LAS 4 SEMANAS	EFECTIVIDAD
Agudeza Visual :	Agudeza Visual :	Filas ganadas ≥ 1 SI- NO
Mejoría clínica: <ul style="list-style-type: none"> • Presencia de infiltrados: SI-NO • Hipopion: SI - NO • Tamaño del defecto : 	Mejoría Clínica <ul style="list-style-type: none"> • Presencia de infiltrados: SI-NO • Hipopion: SI - NO • Tamaño del defecto epitelial 	Ausencia de infiltrado a las 4sem: SI-NO Ausencia hipopion 4sem SI-NO Disminución del defecto Epitelial $<1\text{mm}^2$ SI- NO

