

UNIVERSIDAD PRIVADA ANTONIO ORREGO
FACULTAD DE MEDICINA HUMANA
ESCUELA DE ESTOMATOLOGÍA



**“EFECTIVIDAD DEL EDTA AL 17% Y EDTA EN GEL AL 10% EN
LA EROSION DENTINARIA DEL CONDUCTO RADICULAR, IN
VITRO.”**

**TESIS PARA OPTAR EL TÍTULO PROFESIONAL DE CIRUJANO
DENTISTA**

AUTOR

Perales Rodríguez André Christopher

ASESOR

CD Mg María Victoria Espinoza
Salcedo

TRUJILLO – PERU

2016

DEDICATORIA

A DIOS, POR DARME LA FUERZA PARA SUPERAR TODOS
LOS OBSTÁCULOS A LO LARGO DE MI VIDA Y EN ESPECIAL
EN LA ELABORACIÓN DE ESTE PROYECTO.

A MI MADRE, MARTHA RODRIGUEZ
ARGOMEDO POR ESTAR SIEMPRE A MI LADO Y NUNCA
DEJAR QUE ME RINDA

Y A MI PADRE, EDGARD PERALES HERRERA
POR SU APOYO Y CONSTANTE COMPAÑÍA.

A MI ASESOR, POR SU APORTE CIENTÍFICO
Y HUMANÍSTICO, HA CREADO EN MÍ NUEVOS
CONOCIMIENTOS PARA EL FORTALECIMIENTO
DE MI PERSONA Y MI PROFESIÓN.

AGRADECIMIENTO

A Dios por darme paciencia y mucha fortaleza a lo largo de la carrera de Estomatología.

A mi familia, por su comprensión y estímulo constante además de su apoyo incondicional a lo largo de mis estudios.

A mi asesor, Dra. María Espinoza Salcedo, quien me brindo su valiosa y desinteresada orientación y guía en la elaboración del presente trabajo de investigación.

Agradezco también, los consejos brindados por todos aquellos doctores y amigos que siempre me motivaron y en especial a Romina Plasencia Castro; que de una manera u otra han aportado a mi formación académica.

Y a todas las personas que contribuyeron en la elaboración de este trabajo.

RESUMEN

El propósito del presente estudio fue determinar la diferencia de la efectividad del EDTA al 17% y EDTA en gel al 10%, en la erosión dentinaria del conducto radicular, in vitro. El estudio estuvo constituido por una muestra de 46 premolares unirradiculares; los cuales fueron seleccionados a través de un método no probabilístico, por conveniencia. Los dientes fueron instrumentados e irrigados con hipoclorito al 4.25% y como irrigación final EDTA al 17% y EDTA al 10% en gel respectivamente luego lavados con suero fisiológico. Posteriormente los dientes fueron cortados de forma longitudinal y luego observados en el microscopio electrónico los tercios medio y apical los cuales fueron valorados por los criterios de Torabinejad.

Se empleó la prueba no paramétrica de independencia de criterios utilizando la distribución chi cuadrado o prueba exacta de Fisher con un nivel de significancia del 5% ($p < 0.05$).

Se concluyó que existe diferencia estadísticamente significativa al comparar la efectividad de erosión en el tercio medio del EDTA al 17% vs el EDTA gel al 10% mas no existe diferencia estadísticamente significativa al comparar la efectividad de erosión en los tercios apicales entre cada producto.

Palabras Clave: Erosión dentinaria, EDTA al 17%, EDTA gel 10%.

ABSTRACT

The purpose of this study was to determine the difference in effectiveness of 17% EDTA and EDTA gel 10% in root canal dentin erosion in vitro. The study consisted of a sample of 46 single-rooted premolars; which they were selected through a non-probabilistic method, for convenience. The teeth were instrumented, irrigated with 4.25% hypochlorite and final irrigation 17% EDTA and 10% EDTA gel in respectively then washed with saline. Subsequently the teeth were longitudinally cut into shapes and then observed under the electron microscope the middle and apical thirds of which were valued by Torabinejad criteria.

nonparametric test of independence criteria was employed using the chi-squared distribution or Fisher's exact test with a significance level of 5% ($p < 0.05$).

Thus it concluded that there is statistically significant difference when comparing the effectiveness of erosion in the middle third of EDTA 17% vs 10% EDTA gel but there is no statistically significant difference when comparing the effectiveness of erosion in the apical thirds difference between each difference.

Keywords: dentin erosion, 17% EDTA, 10% EDTA gel.

ÍNDICE

I. INTRODUCCIÓN.....	1
II. DISEÑO METODOLÓGICO.....	9
III. RESULTADOS.....	18
IV. DISCUSIÓN.....	24
V. CONCLUSIONES.....	27
VI. RECOMENDACIONES.....	28
VII. REFERENCIAS BIBLIOGRÁFICAS.....	29
ANEXOS.....	33

I. INTRODUCCIÓN

El principal objetivo del tratamiento endodóntico convencional es tratar las patologías pulpares, promoviendo la reparación apical y así mantener el diente afectado en función, libre de signos y síntomas clínicos y radiográficos. Para lograrlo es necesario eliminar el material antigénico (restos de tejido necrótico y/o microorganismos y sus productos metabólicos) presentes en el sistema de conductos radiculares.¹ El objetivo de la instrumentación del canal radicular es configurar y limpiar el sistema de canales radiculares. El concepto de limpieza incluye la remoción de la dentina infectada y del tejido orgánico, a través de la instrumentación e irrigación.²

Se ha evidenciado que las bacterias pueden sobrevivir en áreas que no son accesibles a los procedimientos de instrumentación, por lo cual la irrigación juega un papel fundamental. La eficacia de la irrigación depende de su habilidad para remover detritus y barrido dentinario, el cual se forma durante la instrumentación y contiene remanentes de dentina, tejido pulpar, procesos odontoblásticos, y bacterias. Por lo tanto, al no remover el barrido dentinario, microorganismos remanentes pueden sobrevivir y no habrá una buena penetración de los irrigantes, medicamentos y agentes selladores al interior de los túbulos^{1 3 4}

Por otra parte, es necesario reconocer que ante la persistencia de la capa de barro dentinario aumenta el porcentaje de fracaso de endodoncias que radiográficamente se observan exitosas, y su causa principal es que la misma impide la eliminación de bacterias y toxinas que persisten en los túbulos dentinarios, así como en conductos

laterales no instrumentados.^{3 4} Para el éxito en endodoncia es esencial la completa y cuidadosa eliminación de tejidos remanentes, microbios y limaduras dentinarias del sistema de conductos radiculares. Si bien, la instrumentación del conducto radicular constituye el método primario para el desbridamiento del conducto, la irrigación representa un auxiliar decisivo.⁵

La instrumentación mecánica de los conductos crea una cavidad específica de acuerdo a cada conducto, con una conicidad que permitirá un fácil acceso de los instrumentos e irrigantes en el canal radicular. La irrigación permite remover componentes orgánicos e inorgánicos, así como también agentes bacterianos y restos de tejido. La eficacia de la irrigación depende de la habilidad del irrigante para remover detritos y barrido dentinario, lo cual se forma seguido de la instrumentación de canal radicular.⁶ Posteriormente se debe realizar un adecuado selle de los conductos radiculares, el mismo que debe ser hermético, para impedir una microfiltración.

El hipoclorito de sodio (NaClO) es un compuesto químico resultante de la mezcla de cloro, hidróxido de sodio y agua.⁷, es utilizada como solución irrigadora en tratamientos endodonticos por sus propiedades antibacterianas y habilidad de disolver tejido orgánico .Sin embargo no cumple con dos propiedades importantes que son de baja toxicidad y eliminación de parte inorgánica del barro dentinario ⁸ Por esta razón, el clínico se ve obligado a utilizar otras sustancias irrigantes que permitan llegar a estas zonas con el fin de obtener una mejor desinfección de conductos.⁸

El hipoclorito de sodio (NaClO) es un compuesto químico fuertemente oxidante que tiene como propiedades disolver tejidos o residuos orgánicos, tener baja toxicidad, baja tensión superficial, ser lubricante, desinfectante. Este compuesto es capaz de eliminar el barro dentinario además tiene un costo moderado, por lo que es conveniente utilizarlo en tratamientos de conductos. No existe una solución irrigadora ideal, por lo que se debe combinar dos o más para conseguir las propiedades y objetivos mencionados.^{9 10}

El ácido Etilendiaminotetracético (EDTA) fue el primer agente quelante descrito para el uso en endodoncia por Östby en 1957. Este ácido es un quelante tiene la capacidad de fijar iones metálicos. Ese poder se debe a las numerosas ligaduras de que en su molécula consigue establecer con un mismo ion del metal, como modo para secuestrarla del medio. Al remover iones de calcio de los tejidos duros, como la dentina promueve la desmineralización y por ende, la reducción de la dureza de estos tejidos.¹¹

El EDTA en la preparación biomecánica del conducto radicular provee beneficios como, ayuda en la limpieza y desinfección de la pared de la dentina radicular ya que elimina el lodo dentinario resultado de la conformación del conducto durante la instrumentación, facilita la acción del medicamento intraconducto. Al incrementar el diámetro de los túbulos dentinarios y la permeabilidad de la dentina condiciona la pared de la dentina del conducto radicular para proveer un mayor grado de adhesión del material de obturación.¹²

Los agentes quelantes mejoran el desbridamiento mecánico en el tratamiento del conducto radicular removiendo el barro dentinario, así como desmineralizando y suavizando la dentina. La eficiencia de estos agentes depende de la longitud del conducto, la profundidad de penetración del material, el tiempo de aplicación, la dureza de la dentina, el pH y la concentración del material para obtener el efecto máximo¹³. El pH óptimo para la desmineralización de la dentina es entre 5 y 6, sin embargo, usualmente las preparaciones comerciales de EDTA tienen un pH de 7,3.¹⁴

Cuando el EDTA es usado en exceso, el 73% del componente inorgánico de polvo de dentina humano puede ser quelado después de una hora de exposición. Por lo que no hay que utilizarlo por mucho tiempo dentro del conducto.¹⁵ El EDTA utilizado por 1 minuto dentro del conducto radicular es efectivo en la remoción del lodo dentinario. Sin embargo, su aplicación por 10 minutos causa erosión en la dentina peritubular e intertubular, esta erosión se debe a una excesiva apertura de los túbulos y un ensanchamiento del diámetro tubular, por lo que sugieren no utilizarlo por más de 1 minuto. El EDTA remueve efectivamente el lodo dentinario en 1 minuto, si el fluido alcanza¹⁶

Calt y Serper A (2002)¹⁷. Evaluaron la relación entre el tiempo de aplicación de EDTA y los efectos de éste sobre la estructura dentinaria. En 46 dientes, se estudió cómo actúa el EDTA al eliminar el barrillo dentinario y cómo afecta éste a la estructura dentinaria después de su aplicación por 1 y 10 minutos. Para su realización, emplearon 10 ml. de EDTA al 17% y 10 ml. de Hipoclorito de sodio al 5% como control. Los resultados revelaron que 1 minuto de irrigación con EDTA es efectivo para eliminar el barrillo dentinario mientras que, 10 minutos de irrigación

con EDTA resultan ser perjudiciales para la estructura dentinaria debido a la excesiva erosión peritubular e intertubular producida¹⁷

Martinelli y cols (2012)¹⁸. Evaluaron y compararon in vitro, la capacidad de limpieza y remoción del barrillo dentinario del conducto y canalículos luego de la instrumentación con diferentes irrigantes. En la irrigación final se utilizó NaOCl, EDTA 17%, Quelant (preparado comercial con EDTA) y ácido cítrico 10% y 25%. ácido cítrico 10% y 25%. Posteriormente los dientes fueron seccionadas longitudinalmente y examinadas en el MEB. Los resultados mostraron que el NaOCl con un quelante presento diferentes grados de limpieza favorables. Con Quelant y ácido cítrico en sus dos concentraciones, se lograron resultados satisfactorios.

Gaston Z. y cols (2011)¹⁹. Compararon el barro dentinario residual, con y sin la utilización de un quelante viscoso, en 39 incisivos inferiores divididos en tres grupos. La irrigación de los grupos A y B fue con NaClO 5,25% luego se irriego con EDTA 17% (1 minuto) nuevamente con NaClO 5,25% y finalmente con suero fisiológico. Además en el grupo A se utilizó un quelante viscoso entre cada lima. El grupo C sólo fue irrigado con suero fisiológico. Tres dientes no fueron instrumentados e irrigados (control negativo). Fueron seccionadas longitudinalmente y divididas en tercios para ser evaluadas bajo microscopía óptica. En el tercio apical de los grupos A y C se encontró más barro dentinario que en el grupo B.

Sadullah y cols (2011)²⁰. Compararon los efectos de las aplicaciones de 20 minutos de MTAD y ácido etilendiaminotetraacético 15% (EDTA) durante la irrigación final

sobre la desmineralización de la dentina radicular, utilizaron 40 dientes mandibular y maxilar, se dividieron en dos grupos. En el grupo A se aplicó 2 ml de hipoclorito sódico al 2,5% irrigándose finalmente con 5 ml de EDTA. Y al grupo B se aplicó 5 ml de MTA (20 min). Posteriormente todos se lavaron con 5 ml de agua destilada. En las imágenes microscópicas se observó: La solución de EDTA produce zonas más desmineralizado en los túbulos dentina que la solución MTAD.

Quispe (2011)²¹. Determino si el tiempo de aplicación del EGTA como irrigante final está asociado a la erosión dentinaria excesiva y a la disminución del barrillo dentinario en comparación al EDTA. Utilizaron 56 piezas anteriores fueron instrumentadas e irrigadas con NaOCl al 3%, EDTA 17% y EGTA 17%. Posteriormente cada tercio medio fue observado en el microscopio electrónico de barrido. Encontrándose que la irrigación final con EGTA al 17% no logró prevenir la erosión dentinaria excesiva durante la aplicación por 1 y 3 minutos.

Bahareh y cols (2011)²². Compararon los efectos de los ultrasonidos con EDTA y una mezcla de tetraciclina isómera, un ácido y un detergente (MTAD) como irrigadores sobre la capa de barrillo en 58 dientes unirradiculares. De acuerdo con el régimen de irrigación final, las muestras se distribuyeron en los grupos siguientes: EDTA, MTA, EDTA durante 1 min. y MTAD ultrasonidos durante 1 min. Utilizando un microscopio electrónico de barrido se concluyó que el EDTA causó significativamente más erosión en el nivel medio de MTAD. También el EDTA causo mayor erosión a nivel coronal que el MTAD. Activación ultrasónica de EDTA aumenta significativamente sus efectos erosivos en los niveles medio y coronal.

La irrigación juega un papel fundamental en la limpieza de los canales radiculares, más allá de la limpieza mecánica que se haga con los instrumentos. El propósito de la irrigación es remover el tejido pulpar, los microorganismos y biofilm de los canales radiculares. Además la irrigación, idealmente, debería también poder remover el detritus y barrido dentinario, para permitir la entrada de los irrigantes y materiales de sellado a los túbulos permeables, permitiendo así una mejor limpieza de los mismos y un mejor pronóstico en el tratamiento endodóntico.

Por lo tanto el presente estudio nos permitió determinar la eficacia del EDTA en diferentes concentraciones para producir erosión dentinaria en el conducto radicular.

1. Formulación del problema

¿Existe diferencia en la efectividad del EDTA al 17% y EDTA en gel al 10% en la erosión dentinaria del conducto radicular, in vitro?

2. Hipótesis:

Existe diferencia en la efectividad del EDTA al 17% y EDTA en gel al 10%, en la erosión dentinaria del conducto radicular, in vitro.

3. Objetivos:

1.1 Objetivo General.

- Comparar la diferencia de efectividad del EDTA al 17% y EDTA en gel al 10%, en la erosión dentinaria del conducto radicular, in vitro

1.2 Objetivos Específicos.

- Determinar la efectividad del EDTA al 17% en la erosión dentinaria del conducto radicular, in vitro.
- Determinar la efectividad del EDTA en gel al 10%, en la erosión dentinaria del conducto radicular, in vitro.

II. DEL DISEÑO METODOLÓGICO

1. Material de estudio.

1.1 Tipo de investigación.

Según el período en que se capta la información	Según la evolución del fenómeno estudiado	Según la comparación de poblaciones	Según la interferencia del investigador en el estudio
Prospectivo	Transversal	Comparativo	Experimental

1.2 Área de estudio.

- Laboratorio de la Clínica Estomatológica de la Universidad Privada Antenor Orrego.
- Laboratorio de Investigación Multidisciplinaria de la Universidad Privada Antenor Orrego

1.3 Definición de la población muestral.

1.3.1 Características generales:

1.3.1.1 Criterios de inclusión:

- Premolares unirradiculares sanos extraídos con menos de 6 meses.
- Premolares unirradiculares con raíz recta y formación apical completa.

1.3.1.2 Criterios de exclusión:

- Premolares unirradiculares con alteración en forma y tamaño
- Premolares unirradiculares sanos con calcificación.

1.3.1.3 Criterios de eliminación:

- Dientes que durante la manipulación se fracturaron o rompieron.
- Premolar unirradicular que durante el corte longitudinal llego al conducto radicular o que se fracturo durante el procedimiento

1.3.2 Diseño estadístico de muestreo:

1.3.2.1 Unidad de Análisis:

Primer premolar inferior sano con un solo conducto

1.3.2.2 Unidad de muestreo:

Primer premolar inferior sano con un solo conducto

1.3.2.3 Tamaño muestral:

$$n = \frac{n = (Z\alpha + Z\beta) * 2\sigma^2}{\delta^2}$$

Dónde:

$Z_{\alpha} = 1.96$; que es un coeficiente de confianza del 95%

$Z_{\beta} = 0.84$; que es un coeficiente en la distribución normal para una potencia de prueba del 80%

Se asume $\sigma_{\delta} = \delta$, dado que no existen estudios previos

donde se reporte la varianza

Luego Reemplazando:

$n = 15.68 = 16$ dientes

Es decir se necesitaron aproximadamente 16 piezas dentales por cada grupo experimental seleccionados aleatoriamente.

1.3.3 Método de selección

Muestreo no probabilístico.

2. Métodos, Técnicas e Instrumento de recolección de datos.

2.1 Método

Observacional.

2.2 Descripción del Procedimiento

A. De la aprobación del proyecto:

El primer paso para la realización del presente estudio de investigación fue la obtención del permiso para su ejecución, tras la aprobación del proyecto por parte de la Comisión de Investigación de la Escuela de Estomatología de la Universidad Privada Antenor Orrego.

B. De la autorización para la ejecución:

Una vez aprobado el proyecto se procedió a solicitar el permiso a las autoridades de la Universidad Privada Antenor Orrego y se les explicó la importancia de la presente investigación con el fin de obtener los permisos correspondientes para su ejecución.

C. Recolección de la muestra

Las piezas dentarias fueron recolectadas en los consultorios dentales externos de Trujillo; con menos de 6 meses de extracción y su posterior almacenamiento en suero fisiológico.

D. Del procedimiento

Una vez obtenido las Piezas dentarias permanentes humanas premolares unirradiculares en buen estado extraídas con menos de 6 meses, se procedió a tomar radiografías de diagnóstico. En cada diente se preparó un surco longitudinal profundo sobre las

superficies mesial y distal mediante un disco de diamante rotando a baja velocidad bajo constante refrigeración con suero fisiológico. Esta operación se llevó a cabo tratando de no penetrar dentro del espacio del conducto radicular. Luego se realizó el tratamiento endodóntico propiamente dicho:

- Apertura cameral: se realizó por la cara oclusal de la pieza dentaria con una fresa de diamante de forma redondeada hasta que se note la “caída al vacío”, luego realizamos el contorno de la apertura cameral con freza endo-zeta.
- Extirpación pulpar: Se realizó con limas hedstroem # 25 y 30, según el caso
- Posteriormente se obtuvo la longitud de trabajo, sobrepasando el diente con la lima N° 15 a 1mm fuera del foramen apical, luego regresándola 2mm hacia el conducto radicular, y así obtuvimos la medida de la longitud de trabajo.¹

Luego se procedió a agrupar las piezas dentarias en tres grupos para su respectiva instrumentación e irrigación, utilizando la técnica Apico-Coronal:

- a) Grupo A: instrumentación biomecánica con lima # 25, 30, 35, 40, 45

y entre cada cambio de lima se irrigó con 10ml de hipoclorito de sodio al 5% seguido de una irrigación final con EDTA al 17% dejándolo actuar por 1 min y luego un lavaje final con 10 ml de suero fisiológico.¹

- b) Grupo B: instrumentación biomecánica con lima # 25, 30, 35, 40, 45 y entre cada cambio de lima se irrigó con 10ml de hipoclorito de sodio al 5% seguido de una irrigación final de EDTA gel al 10% dejándolo actuar por 1 min y luego un lavaje final con 10 ml de suero fisiológico.¹
- c) Grupo C: instrumentación biomecánica con lima # 25, 30, 35, 40 y 45, entre cada cambio de lima se irrigó con 10ml de suero fisiológico.¹

En ambos grupos, el exceso de las soluciones irrigantes se eliminó durante 1 minuto mediante succión, complementándose el secado con conos de papel estériles. Los dientes fueron codificados para permitir su posterior evaluación. En cada diente se preparó un surco longitudinal profundo sobre las superficies mesial y distal mediante un disco de diamante rotando a baja velocidad bajo constante refrigeración con suero fisiológico. Esta operación se llevó a cabo tratando de no penetrar dentro del espacio del conducto radicular. Posteriormente fueron separados en dos mitades mediante escoplo y martillo. Las dos mitades de cada diente fueron codificadas y montadas una al lado de la otra sobre bases de aluminio, recubiertas con 200 Å de oro paladio y observadas en un microscopio electrónico de barrido TESCAN modelo Mira 3 LMU.¹

Se analizó el grado de erosión de los tercios medio y apical del conducto radicular bajos los criterios de Torabinejad.¹

1. NO EROSIÓN: Todos los túbulos lucen normales en tamaño y apariencia.
2. EROSIÓN MODERADA: La dentina peritubular fue erosionada.
3. EROSIÓN SEVERA: La dentina peritubular fue destruida y los túbulos están conectados entre sí.

Una vez que se realizó la observación, se procedió a vaciar los datos obtenidos en la hoja de recolección de datos.

2.3. Del instrumento de recolección de datos.

Se utilizó una ficha elaborada específicamente para la investigación.

2.4 Variables:

Variable	Definición Conceptual	Definición Operacional e indicadores	Tipo de variable		Escala de Medición
			Naturaleza	Función	
Efectividad del EDTA	Es un ácido quelante que tiene la capacidad para fijar iones metálicos. Utilizado en endodoncia para la desmineralización de la dentina y promover la eliminación de barro dentinario. ¹	GRUPO I: irrigación final con EDTA al 17 % GRUPO II: Irrigación final con EDTA gel al 10 % GRUPO III: Irrigación con suero fisiológico	Cualitativa	Independiente	Nominal
Erosión dentinaria	Erosión dental es la pérdida localizada crónica y patológica del tejido duro dental. ¹⁴	1. No erosión 2. Erosión Moderada 3. Erosión severa	cualitativa	Dependiente	Ordinal

3. Análisis Estadístico e Interpretación de la Información

Para procesar la información se hizo uso del paquete estadístico SPSS versión 20, con el cual se construyó tablas de frecuencia de una y doble entrada con sus valores absolutos y relativos para determinar si existe diferencia de la efectividad del EDTA al 17% y EDTA en gel al 10% en la erosión dentinaria del conducto radicular, se empleó la prueba no paramétrica de independencia de criterios utilizando la distribución chi cuadrado o prueba exacta de Fisher con un nivel de significancia del 5% ($p < 0.05$).

III. RESULTADOS

El presente estudio tuvo como objetivo comparar la efectividad entre el EDTA al 17% y el EDTA en gel al 10% en la erosión dentinaria del conducto radicular.

La muestra estuvo constituida por 42 dientes en total y 16 dientes para cada grupo, seleccionadas según los criterios de inclusión y exclusión, obteniéndose los siguientes resultados:

- Al comparar el grado de erosión que provocó el EDTA al 17% con el EDTA en Gel al 10% en la dentina obtuvimos que en el tercio medio, 16 dientes tuvieron erosión moderada. Por EDTA en gel al 10% 11 dientes tuvieron erosión moderada, 5 dientes (31.25%) erosión severa. En la cual se encontró un valor de $p < 0.0434$, existiendo diferencia significativa estadísticamente. (Grafico 1)

- En el tercio apical con EDTA al 17%, 6 dientes no presentaron erosión (37.5%), 9 presentaron erosión moderada (56.25%) y 1 diente presentó erosión severa (6.25%) con EDTA gel al 10% se encontró que 5 dientes (31.25%) no presentaron erosión, 8 dientes (50%) presentaron erosión moderada y 3 dientes (18.75%) presentaron erosión severa. En el cual se encontró un valor de $P > 0.05628$ existiendo diferencia no significativa estadísticamente. (Grafico 2)

- El grado de erosión sobre la dentina que originó el EDTA al 17% en el tercio medio fue moderada en los 16 dientes (100%); en el tercio apical 6 dientes no presentaron erosión (37.50%), 9 dientes presentaron erosión moderada (56.25%) y 1 diente tuvo erosión severa (6.25%). (Grafico 3)

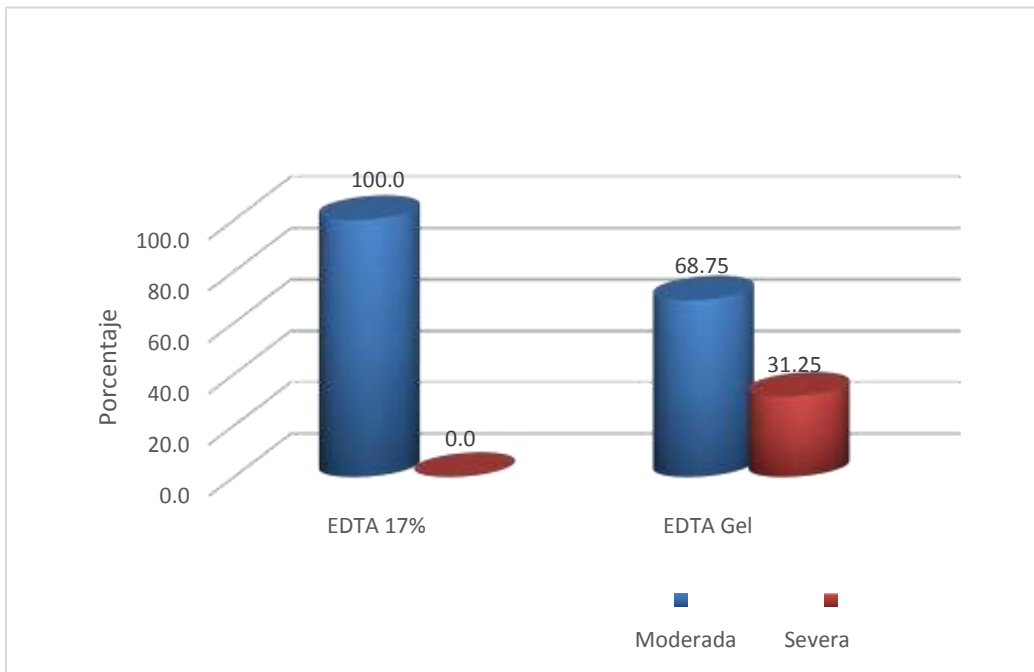
- El grado de erosión que provocó el EDTA- Gel al 10% sobre la dentina en el tercio medio fue moderada en 11 dientes (68.75%) y severa en 5 dientes (31.25%); y en el tercio apical 5 dientes no tuvieron erosión (31.25%), 8 dientes (50%) erosión moderada y 3 dientes (18.75%) erosión severa. (Grafico 4)

CUADRO N°1

Comparación del grado de erosión de la dentina en el tercio medio entre el EDTA al 17% y el EDTA Gel 10%

Grado de Erosión	EDTA 17%		EDTA Gel	
	n	%	N	%
Moderada	16	100.0	11	68.75
Severa	0	0	5	31.25
Total	16	100.0	16	100.0

$p_{PEF} = 0.0434$



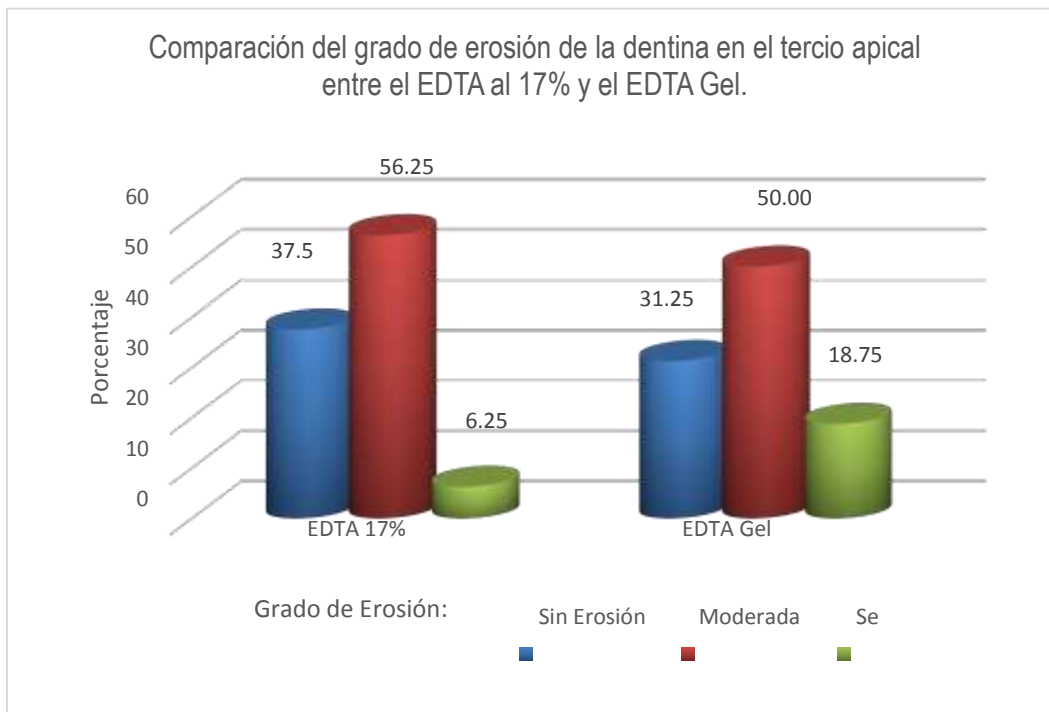
CUADRO N°2

Comparación del grado de erosión de la dentina en el tercio apical entre el EDTA al 17% y el EDTA Gel.

Grado de Erosión	EDTA 17%		EDTA Gel	
	n	%	n	%
Sin Erosión	6	37.5	5	31.25
Moderada	9	56.25	8	50.00
Severa	1	6.25	3	18.75
Total	16	100.0	16	100.0

$$\chi^2 = 1.1497$$

$$p = 0.5628$$

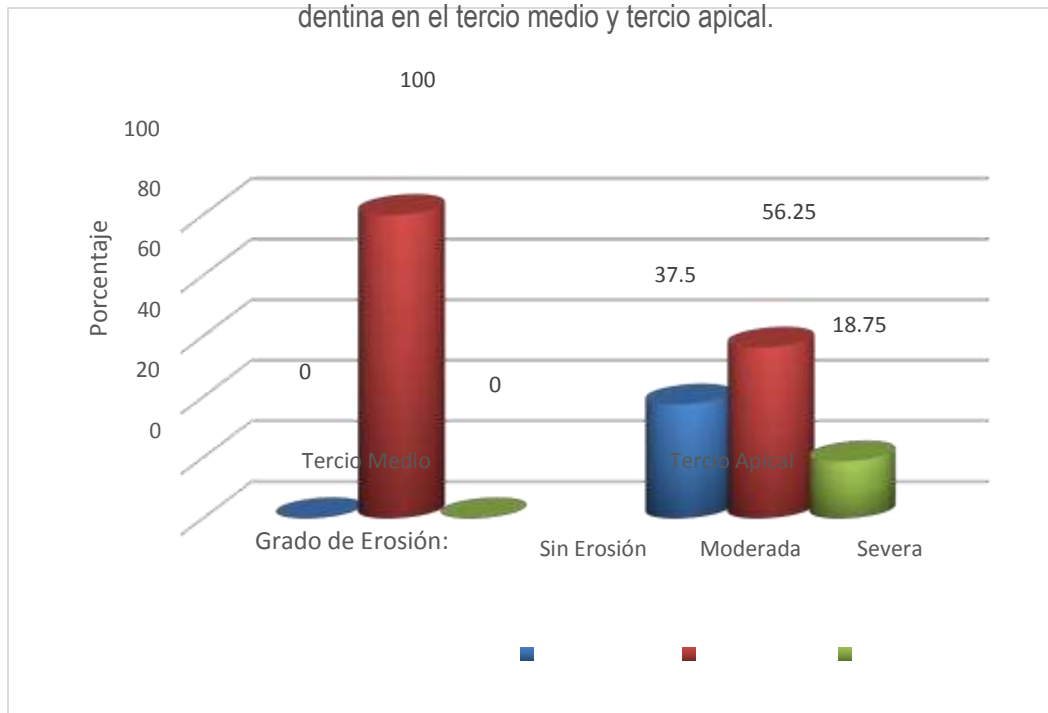


CUADRO N°3

Presencia del grado de erosión que provoca el EDTA al 17% sobre la dentina en el tercio medio y tercio apical.

Grado de Erosión	Tercio Medio		Tercio Apical	
	n	%	n	%
Sin Erosión	0	0.0	6	37.50
Moderada	16	100.0	9	56.25
Severa	0	0.0	1	6.25
Total	16	100.0	16	100.0

Presencia del grado de erosión que provoca el EDTA al 17% sobre la dentina en el tercio medio y tercio apical.

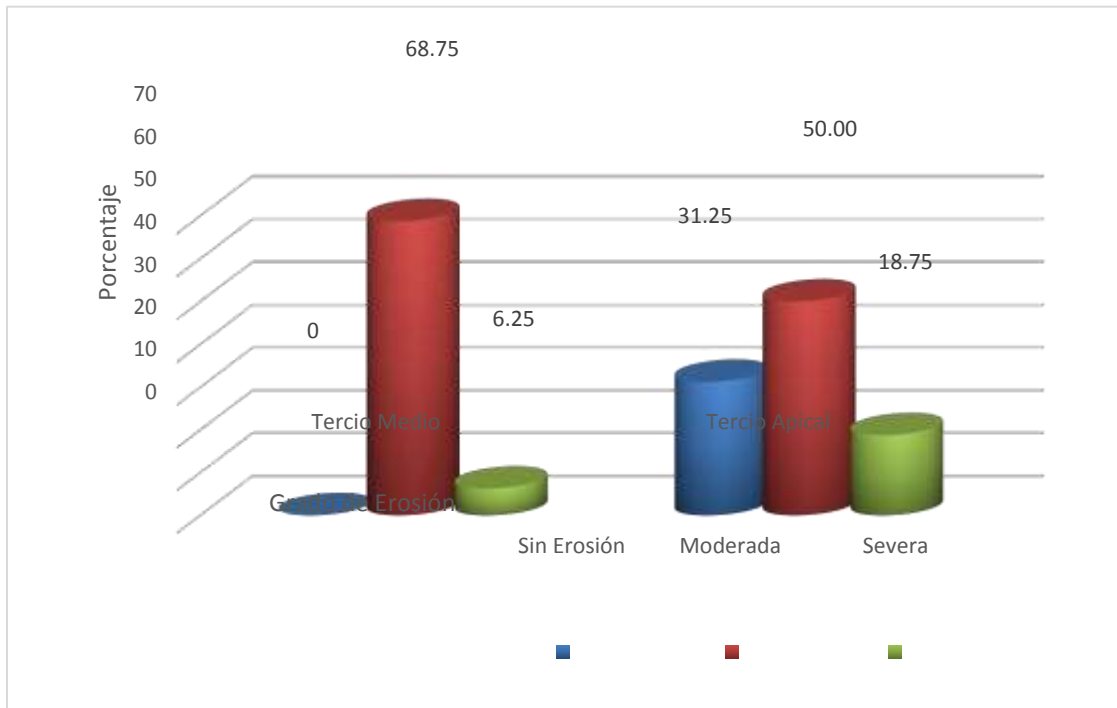


CUADRO N°4

Presencia del grado de erosión que provoca el EDTA Gel sobre la dentina en el tercio medio y tercio apical.

Grado de Erosión	Tercio Medio		Tercio Apical	
	n	%	N	%
Sin Erosión	0	0.0	5	31.25
Moderada	11	68.75	8	50.00
Severa	5	31.25	3	18.75
Total	16	100.0	16	100.0

Presencia del grado de erosión que provoca el EDTA Gel sobre la dentina en el tercio medio y tercio apical.



IV. DISCUSIÓN

El principal objetivo del tratamiento endodóntico convencional es tratar patologías pulpares, promoviendo la reparación apical y manteniéndola libre de signos y síntomas clínicos y radiográficos. Se ha evidenciado que las bacterias pueden sobrevivir en áreas que no son accesibles a los procedimientos de instrumentación, por lo cual la irrigación juega un papel fundamental.^{1,3,4} El EDTA es un agente quelante que mejoran el desbridamiento mecánico en el tratamiento de conductos removiendo el barro dentinario, así como desmineralizando la dentina. La eficiencia de estos agentes depende de la longitud del conducto, la profundidad de penetración del material para obtener el efecto máximo.

En el presente estudio se evidencio que el grado de erosión sobre la dentina que origino el EDTA al 17% en el tercio medio fue moderada en el total de las piezas evaluadas. En el tercio medio y apical prevaleció la erosión moderada este resultado coincide con el estudio de Liñan y Gonzales¹, en donde ellos encontraron que 30% de su muestra presentaba erosión moderada en la zona media, esta similitud puede deberse a que emplearon las mismas piezas dentarias y protocolo de irrigación. El EDTA es un agente quelante que tiene la capacidad de desmineralizar la estructura dentaria, es utilizado en endodoncia para la mejor preparación biomecánica de los conductos y ayudar a la desinfección de estos²³

El grado de erosión que provoca el EDTA Gel al 10 % sobre la dentina en el tercio medio fue moderada (68.75%) y severa (31.25%); en el tercio apical

prevaleció la erosión moderada (50%). La prevalencia de erosión moderada en este tercio pudo deberse a que el EDTA al ser su presentación en gel no llegó hasta la zona apical completamente y fijó su acción en la zona media.

Al comparar el grado de erosión que provoca el EDTA al 17% con el EDTA en Gel al 10% en la dentina obtuvimos que en el tercio medio, prevaleció la erosión moderada provocada por EDTA al 17% y con EDTA gel al 10% prevaleció la erosión moderada y erosión severa. En la cual se encontró un valor de $p < 0.0434$, existiendo diferencia estadísticamente significativa. Esto ha podido deberse a que el EDTA al 17% tiene una consistencia más fluida que el EDTA en gel al 10%, que al tener una presentación más viscosa pudo permanecer mayor tiempo continuando así con su acción quelante, a pesar de la irrigación final con suero fisiológico.

- En el tercio apical con EDTA al 17%, y el EDTA gel al 10% prevaleció erosión moderada. En el cual se encontró un valor de $P > 0.05628$ no existiendo diferencia estadísticamente significativa. Esto quiere decir que tanto el EDTA al 17% como el EDTA en gel al 10% en el tercio apical puede producir el mismo grado de erosión debido a que se utilizó el mismo protocolo de irrigación e instrumentación obteniendo como mínima diferencia el grado de erosión severa.

El presente estudio experimental in vitro solo brinda resultados que se aproximan a lo que sucede clínicamente, puesto que se obvian variables como variaciones anatómicas de los dientes seleccionados, también se debe considerar que al estudiar una superficie con gran magnificación es posible obtener diferentes observaciones sobre el mismo campo de observación lo que puede llevar a diferentes interpretaciones de los resultados.

V. CONCLUSIONES

- El EDTA al 17% presentó mayor porcentaje de efectividad de erosión moderada en los tercios medio y apical.
- El EDTA gel al 10% presentó mayor porcentaje de efectividad en erosión moderada y severa en el tercio medio y apical.
- Al comparar la efectividad del EDTA al 17% vs el EDTA gel al 10% en la erosión dentinaria en el tercio medio, resultó que el EDTA Gel al 10 % presentó mayor grado de erosión severa que el EDTA al 17 % mas no existe diferencia estadísticamente significativa al comparar la diferencia de efectividad de erosión en los tercios apicales entre cada producto.

VI. RECOMENDACIONES

- Se recomienda realizar estudios con una muestra más amplia
- Realizar otros estudios similares in vivo evaluando la influencia de factores fisiológicos como la salivación, la morfología radicular entre otros que influyen en la erosión dentinaria del conducto radicular.
- Realizar estudios de estos mismos quelantes evaluando otras características como la eliminación de barro dentinario.

VII. REFERENCIAS BIBLIOGRÁFICAS

1. Germán González Pérez, Maribel Liñán Fernández, Mónica Ortiz Villagómez, Guillermo Ortiz Villagómez, Alicia del Real López, Guadalupe Guerrero Lara. Estudio comparativo in vitro de tres acondicionadores de dentina para evaluar apertura de los túbulos dentinarios en conductos radiculares. Revista Odontológica Mexicana. Diciembre 2009. Vol.13, Núm.4: 1-7.
2. Valeria Isabel Perez De Arce Carrasco, Pamela Arlenne Rodríguez Olivares, Diego Echeverri Caballero. Comparación microscópica del barro dentinario residual en conductos radiculares tras instrumentación rotatoria con y sin un quelante viscoso. Int. J Odontostomat. 2011.5(2):165-170
3. Ivonne Rodríguez H, María Irene Rodríguez S, Enrique Rodríguez M. Uso de sustancias irrigadoras complementarias en endodoncia para la eliminación de la capa de barro dentinario propuesta de un protocolo de irrigación. ODOUS Científica. 2003(1):1-6.
4. Valeria Isabel P.rez De Arce Carrasco, Pamela Arlenne Rodríguez Olivares, Diego Echeverri Caballero. Activación sónica versus ultrasónica de EDTA al 10% para remoción de barrido dentinario en el tercio apical del canal radicular. Int. J. Odontostomat. 2014.,8(1):153-159

5. Ingle-Bakland. Endodoncia. 5ta edición. Editorial McGraw-Hill Interamericana. México, D.F. 2004: 505, 581-82
6. Cesar de Gregorio, Estevez R, Cisneros R, Heilborn and Cohenca N. Effect of EDTA, Sonic, and Ultrasonic Activation on the Penetration of Sodium Hypochlorite into Simulated Lateral Canals: An In Vitro Study. J Endod, 2009
7. Van der Sluis, Versluis M, Wu MK, Wesselink P. Passive ultrasonic irrigation of the root canal: a review of the literature. International Endodontic Journal, 2007.
8. Martinelli, Sylvia, Strehl, Adriana, Mesa, Mariana. Estudio de la eficacia de diferentes soluciones de EDTA y ácido cítrico en la remoción del barro dentinario. Montevideo mayo 2012. Odontoestomatología vol.14 no.19.
9. Tronstad L. Endodoncia clínica. Editorial Masson-Salvat Odontología. Barcelona, España 1993: 106.
10. Maribel Liñán Fernández, Germán González Pérez, Mónica Ortiz Villagómez, Guillermo Ortiz Villagómez Tatiana Dinorah Mondragón Báez, Guadalupe Guerrero Lara. In vitro study of erosion caused by EDTA on root canal dentin. Revista odontológica Mexicana. 2012. Vol. 16, No. 1. pp 8-13.

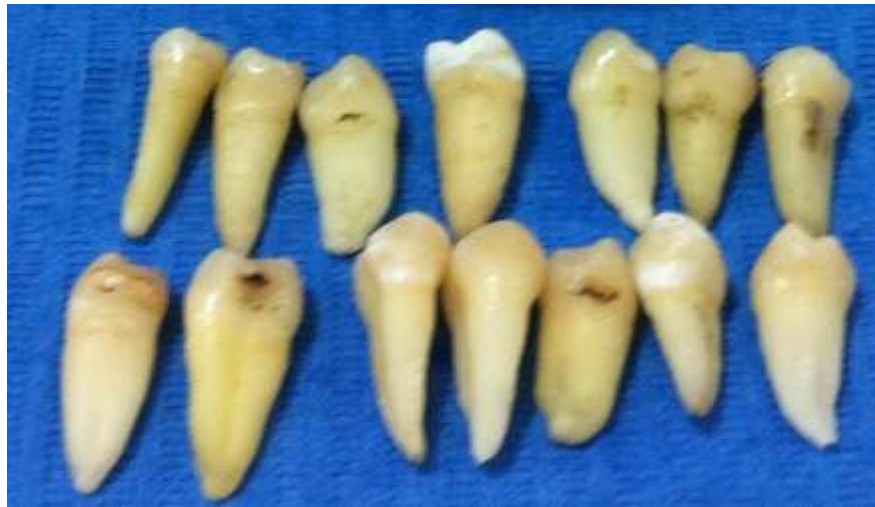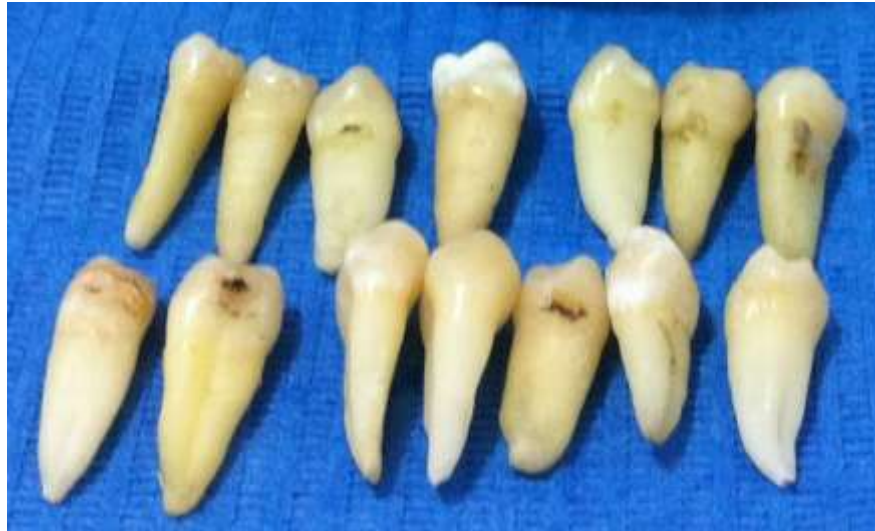- 11.** Goldberg S. Endodoncia, técnica y fundamentos. Editorial Médica Panamericana. Madrid, España 2002: cap 8.pag 131.
- 12.** Fróes JA, Horta HG, da Silveira AB. Smear layer influence on the apical seal of four different obturation technique. J Endod 2000; 26 (6): 351-4.
- 13.** Goldberg F, Spielberg C. The effect of EDTAC and the variation of its working time analyzed with scanning electron microscopy. Oral Surg 1982; 53 (1): 74-7.
- 14.** José Soares, Fernando Goldberg. Endodoncia técnicas y fundamentos. Madrid España: Ed. Médica panamericana S.A; 2002.
- 15.** Calt S, Serper A. Time-dependent effects of EDTA on dentin structures. J Endod 2002; 28 (1): 17-9. 25
- 16.** González PG, Liñán FM, Ortiz VM, Ortiz VG, Del Real LA, Guerrero- Lara G. Estudio comparativo in vitro de tres acondicionadores de dentina para evaluar apertura de los túbulos dentinarios en conductos radiculares. Revista Odontológica Mexicana 2009; 13 (4): 217-233
- 17.** Calt S.; Serper A. Efecto del EDTA en los túbulos dentinarios. J Endod 2003 Jan; 31(1): 15-9.

- 18.** *Martinelli, Sylvia; Strehl, Adriana; Mesa, Mariana.* Estudio de la eficacia de diferentes soluciones de EDTA y ácido cítrico en la remoción del barro dentinario. Odontoestomatología Montevideo mayo 2012. vol.14 no.19
- 19.** Gaston Zamora, Rodrigo Fuentes, Erika Peschke, Felipe Nenen. Comparación Microscópica del Barro Dentinario Residual en Conductos Radiculares, tras Instrumentación Rotatoria con y sin un Quelante Viscoso. Int. J. Odontostomat. 2011; 5(2):165-170.
- 20.** Sadullah Kaya, Selengül Ganidağlı Ayaz, İbrahim Uysal, Zeki Akkuş. Comparison of the Impact of Long-Term Applications of MTAD and EDTA Irrigation Agents on Dentin Structure: A Scanning Electron Microscope Study. Intdentres. 2011.vol1.no2.4
- 21.** Quispe Amable Rocío Isabel. Erosión y Barrillo Dentinario en Relación al uso de dos Quelantes. Lima: 2011
- 22.** Bahareh Dadresanfar, Zohreh Khalilak, Abbas Delvarani, Payman Mehrvarzfar, Mehdi Vatanpour, Mahsa Pourasadollah. Effect of ultrasonication with EDTA or MTAD on smear layer, debris and erosion scores. Journal of Oral Science. 2011; Vol. 53, No. 1: 31-36.
- 23.** JJ. Segura Egea, A. Jiménez Rubio. R Llamas Carbanal, A Jiménez Planas. El ácido etilen diaminotetraacético (EDTA) y su uso en endodoncia. Artículo Original; Abril-Junio 1997; Volumen 15: Num 2: 90-97.
- 24.**

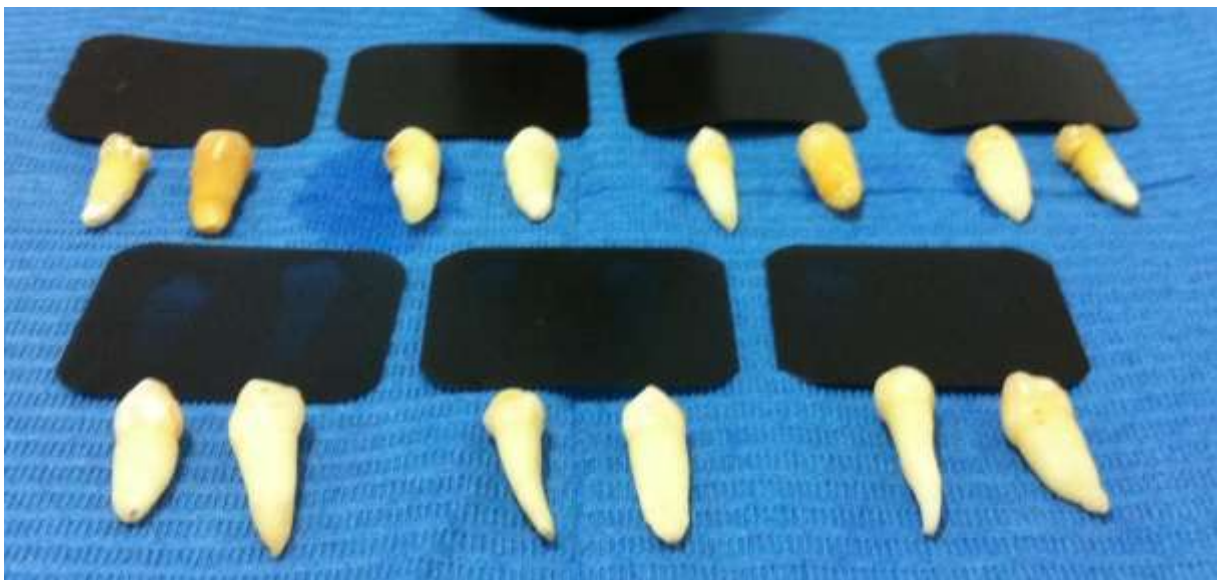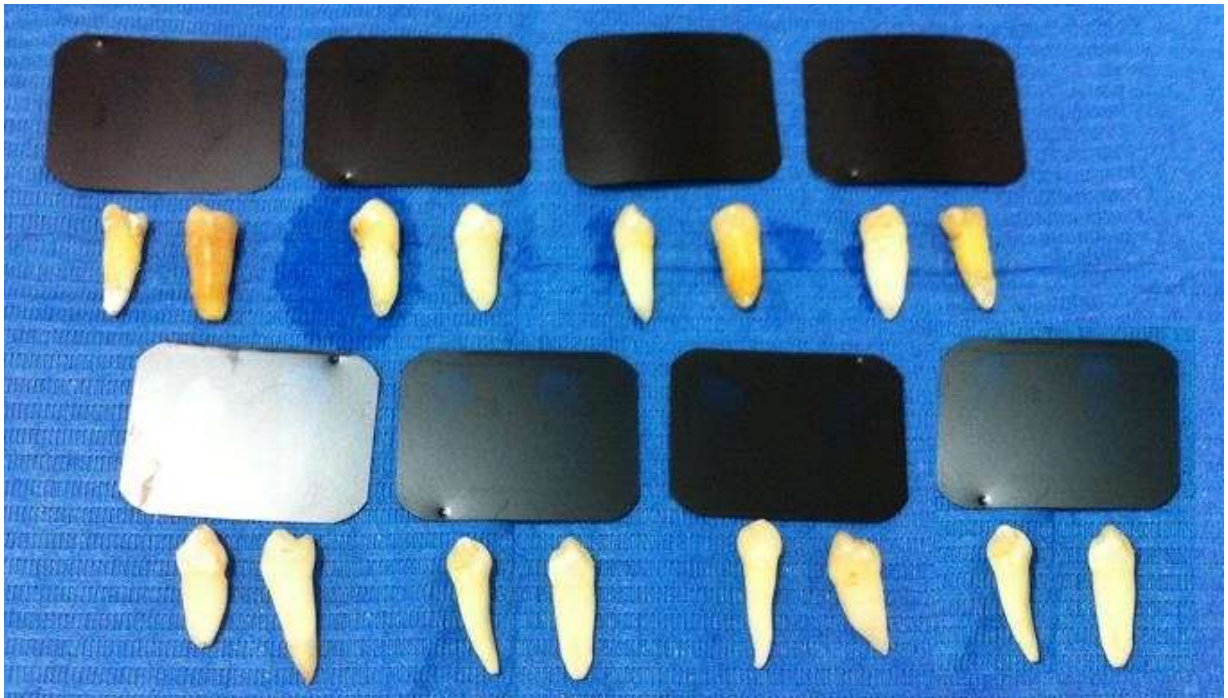ANEXOS

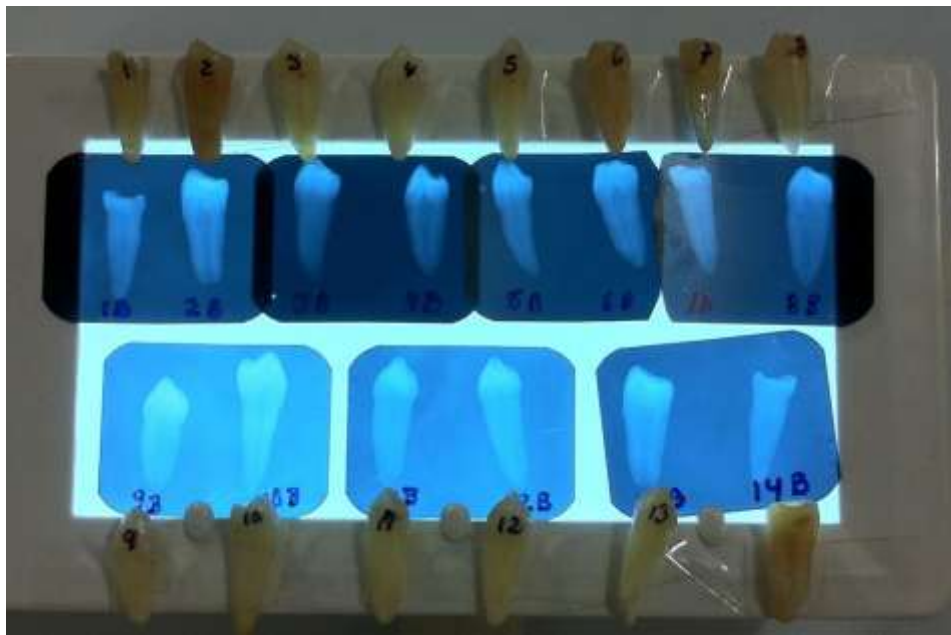
IMAGENES DEL PROCEDIMIENTO

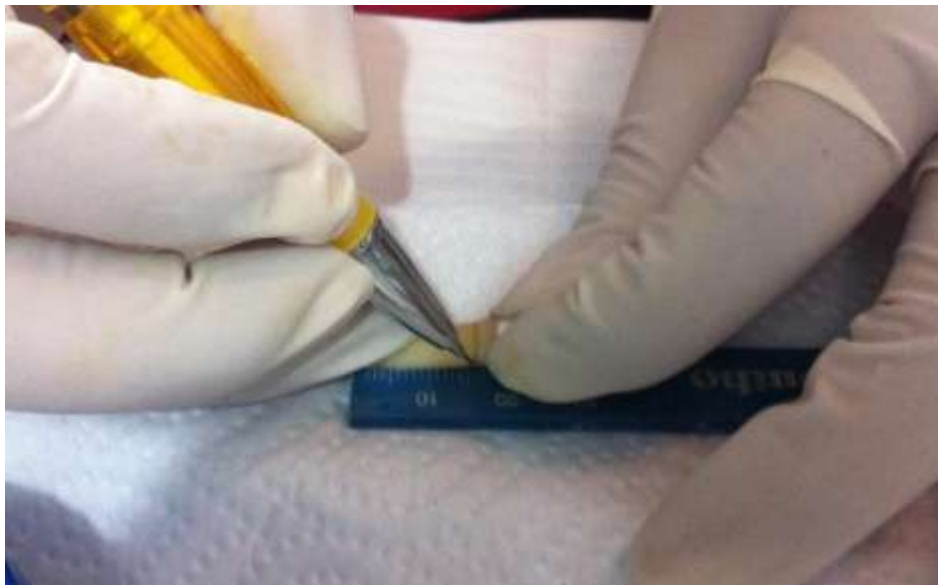
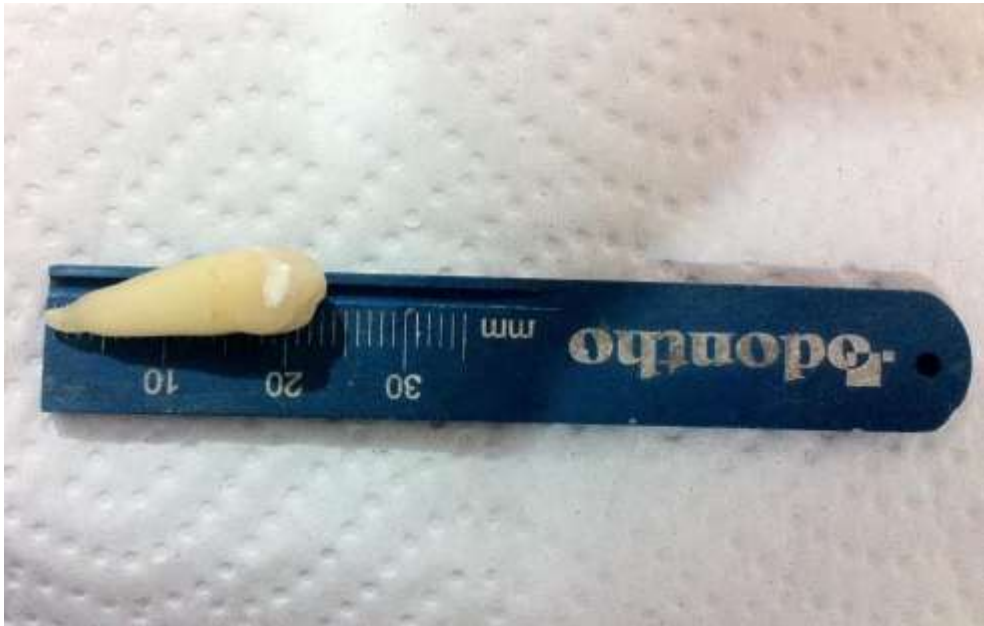4. Recolección de piezas dentarias.

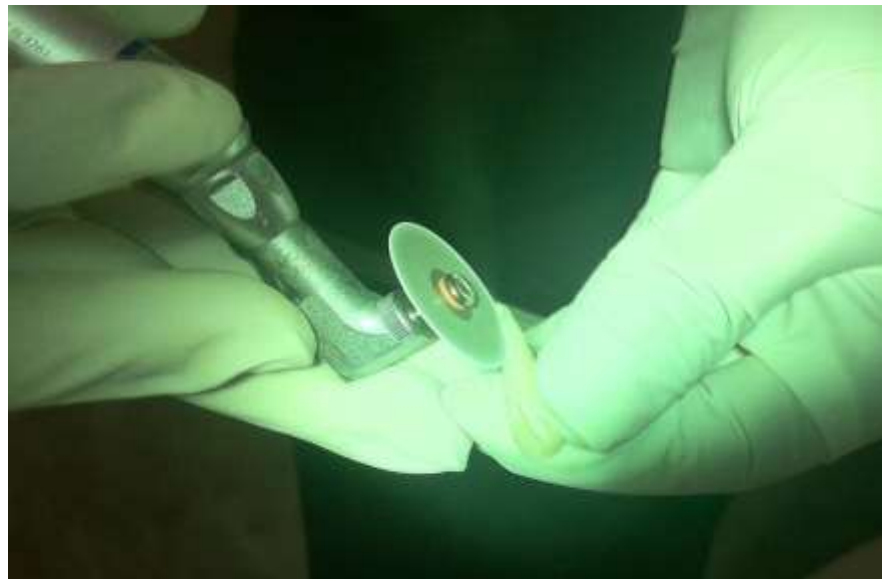


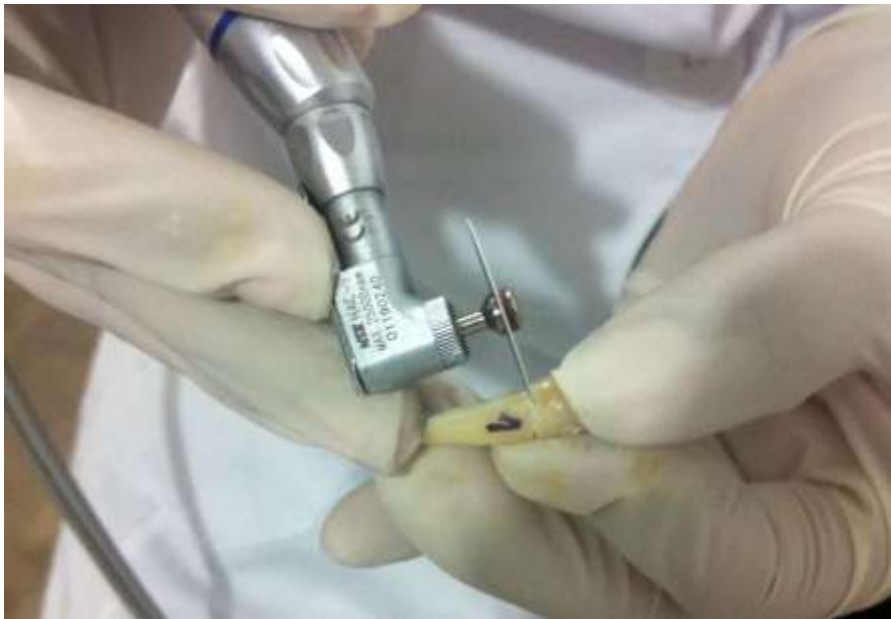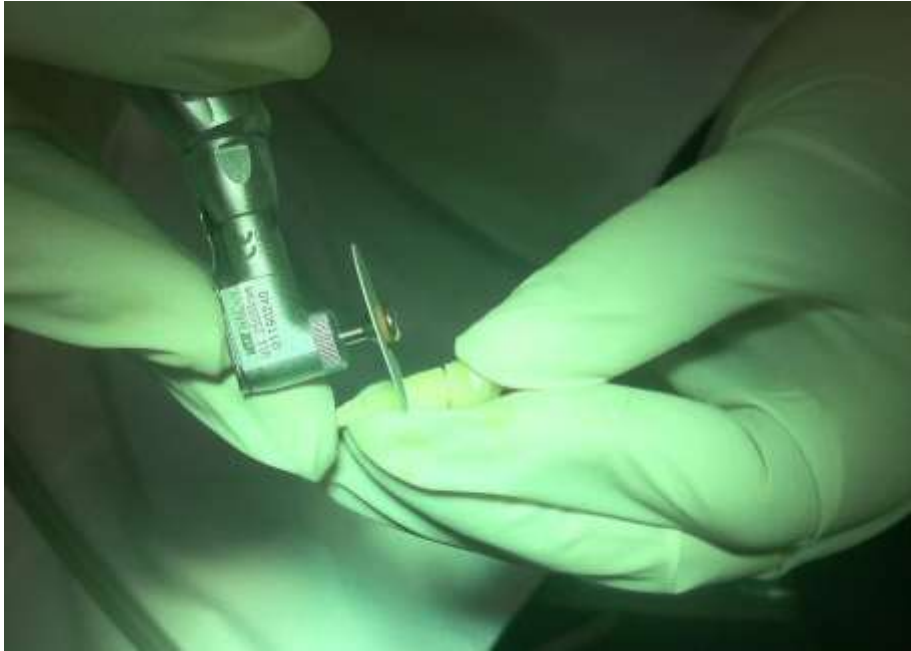5. Toma de radiografías , Medición y Separación por tercios.



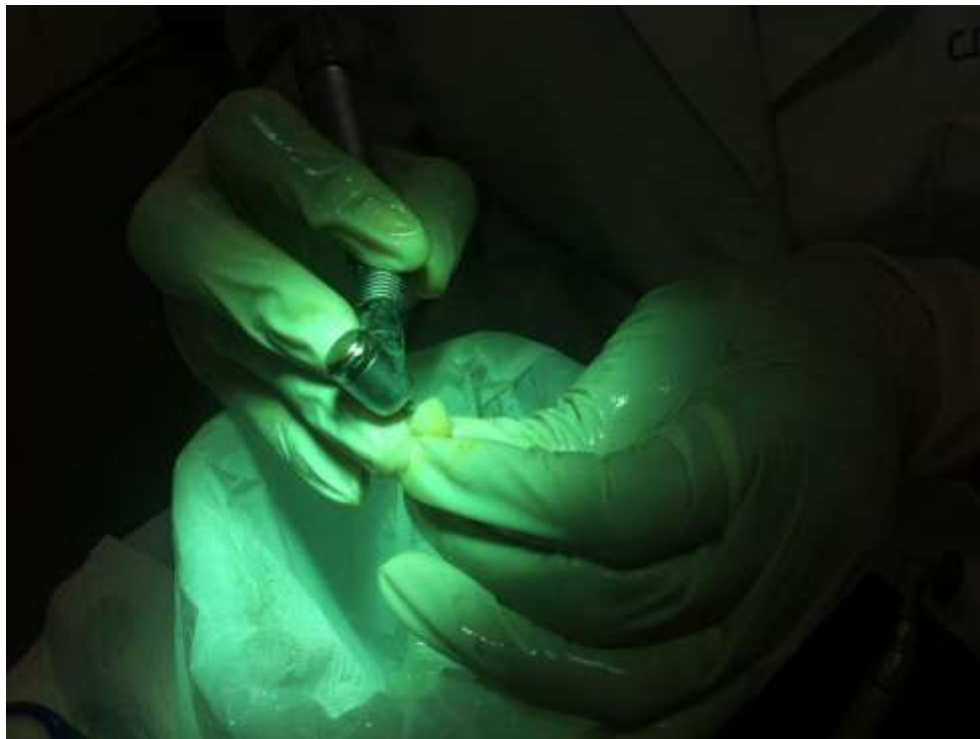
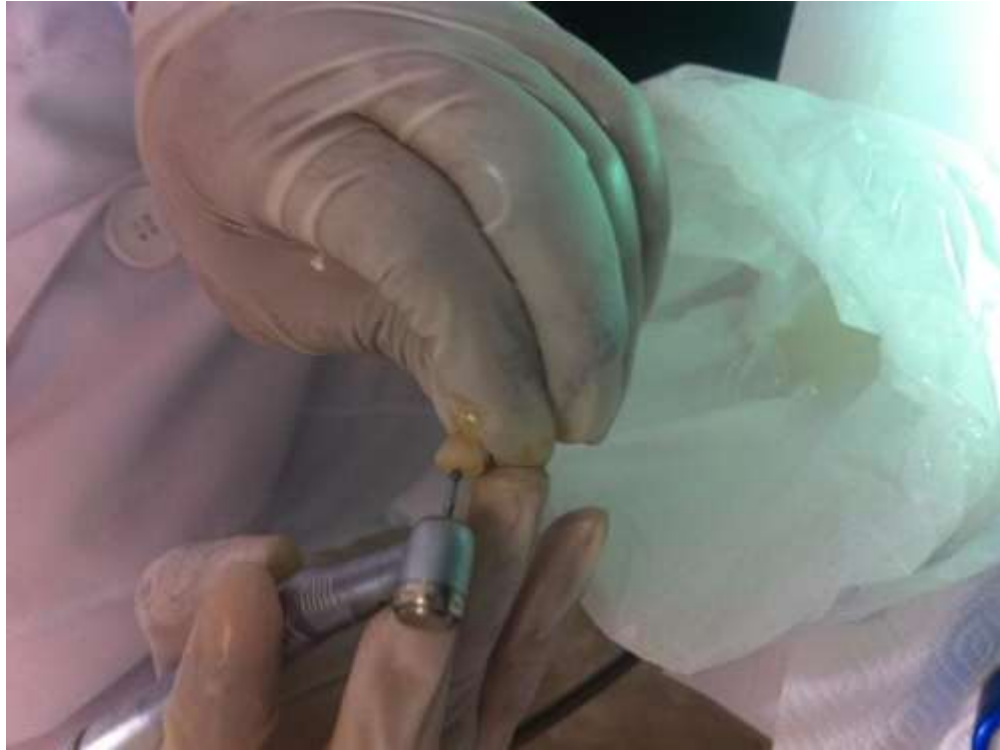


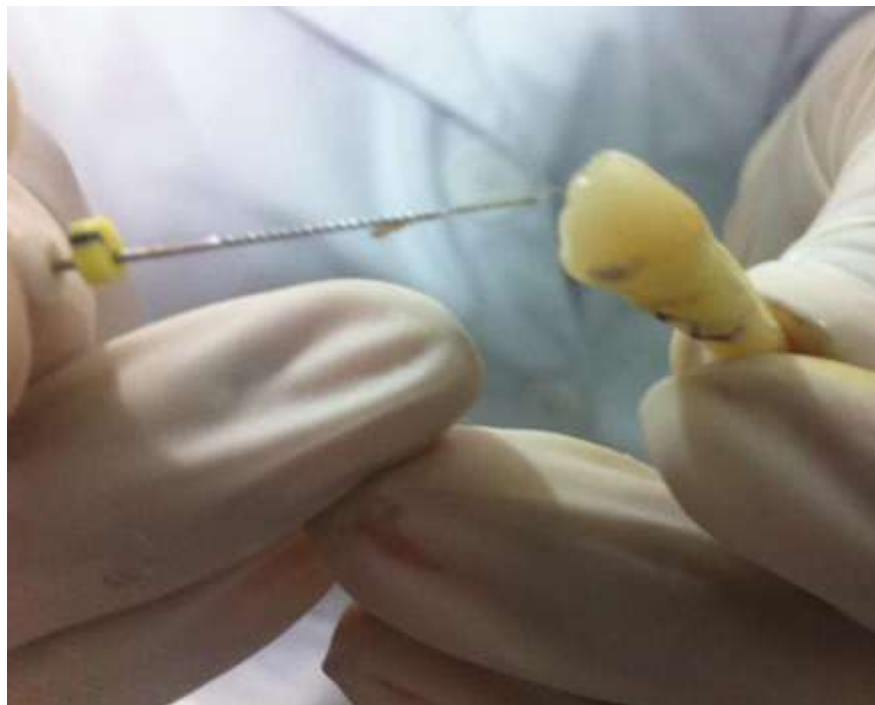
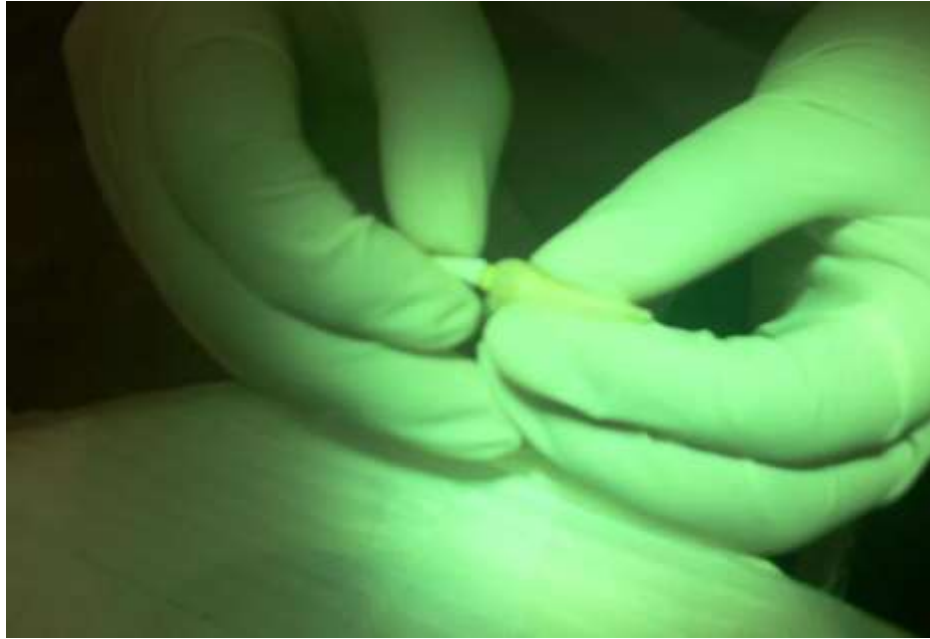


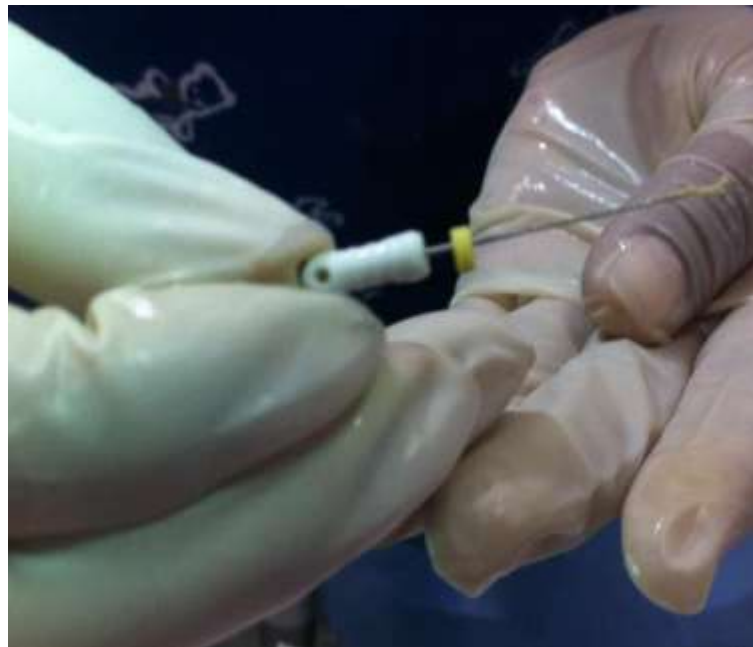
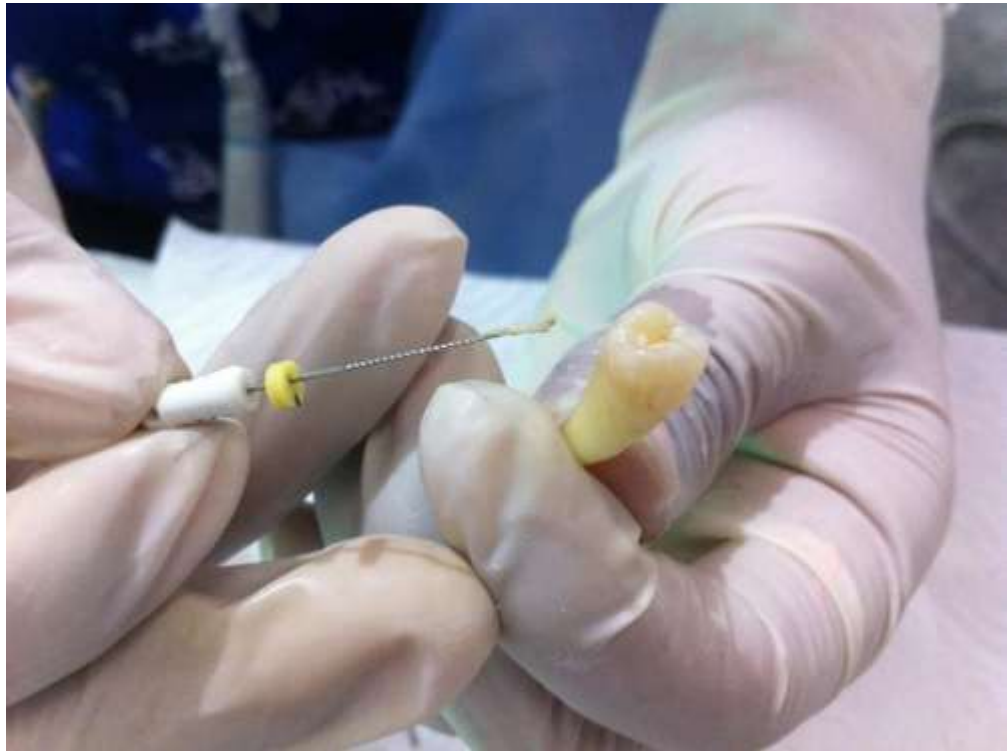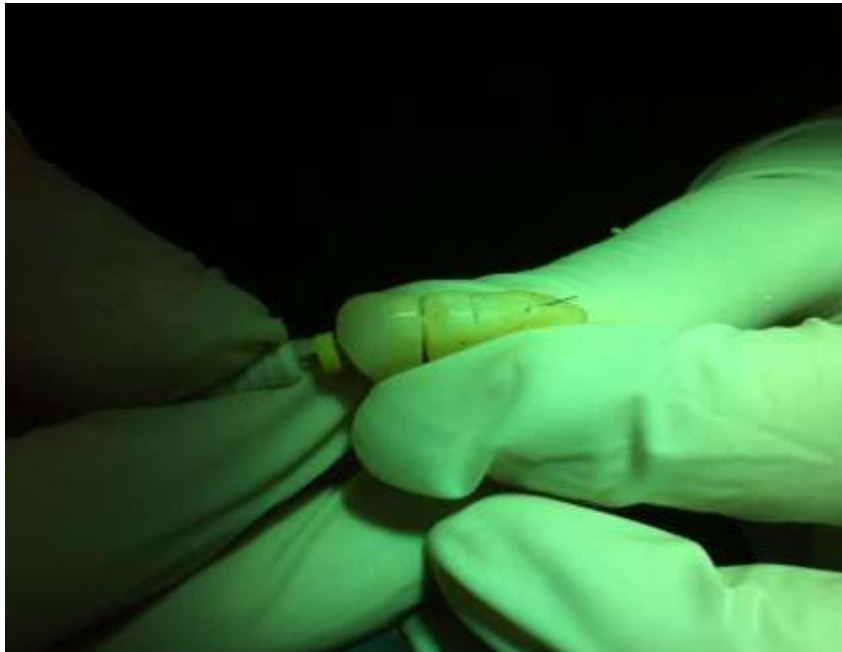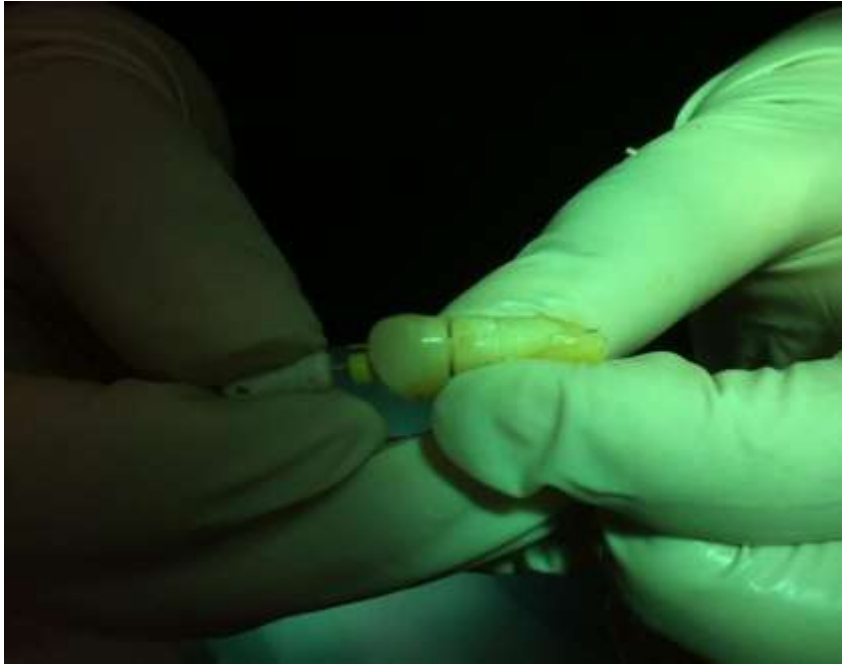6. Apertura cameral, Extirpación pulpar, obtención de longitud de trabajo.









7. Grupos de trabajo, instrumentación e irrigación.

GRUPO EDTA 10%

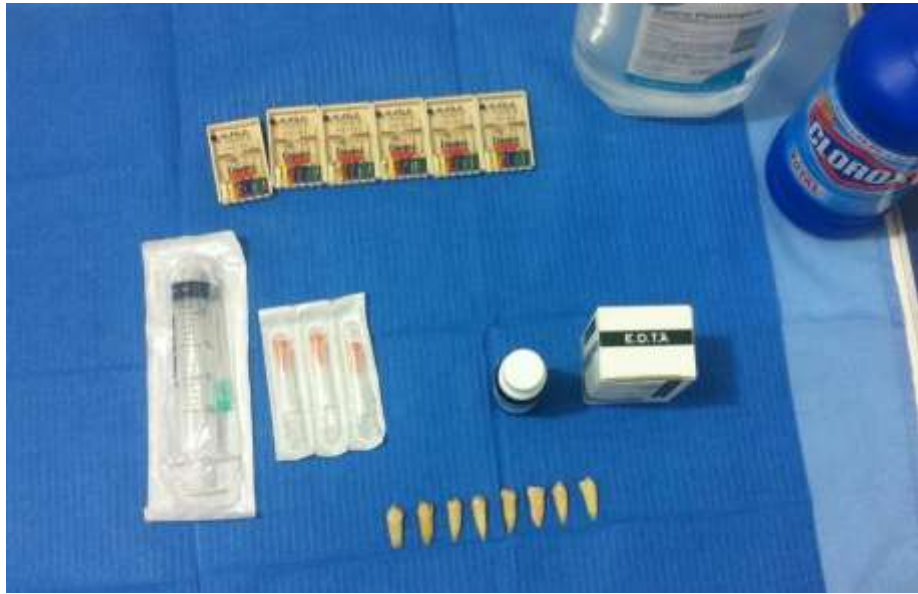

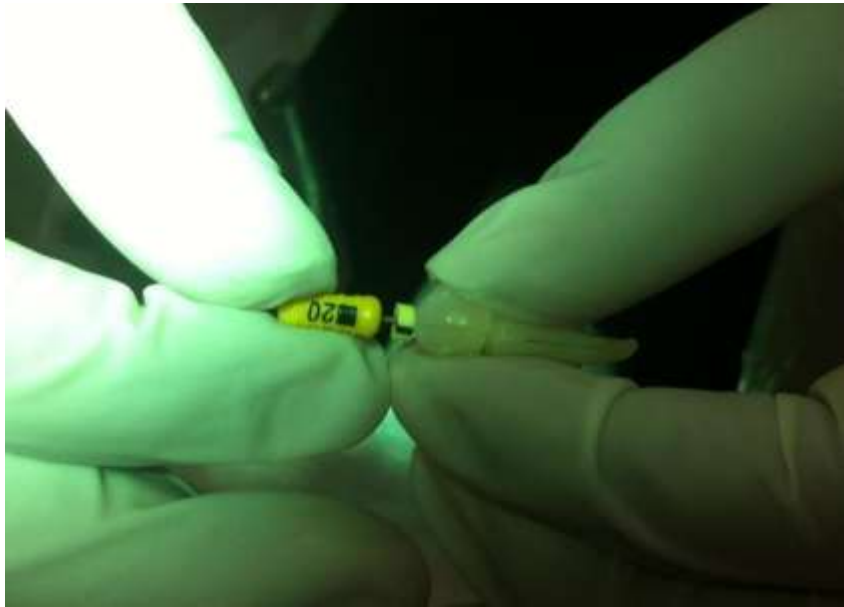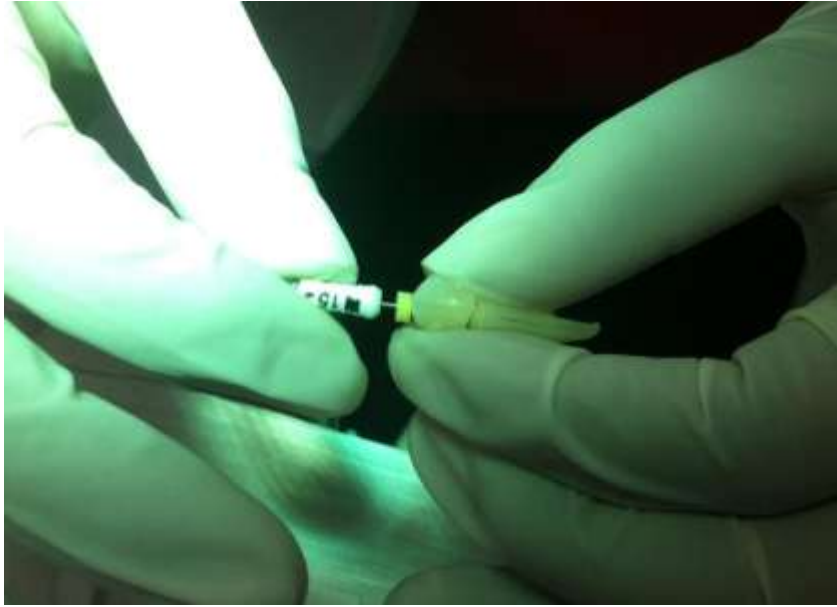
GRUPO EDTA 17%

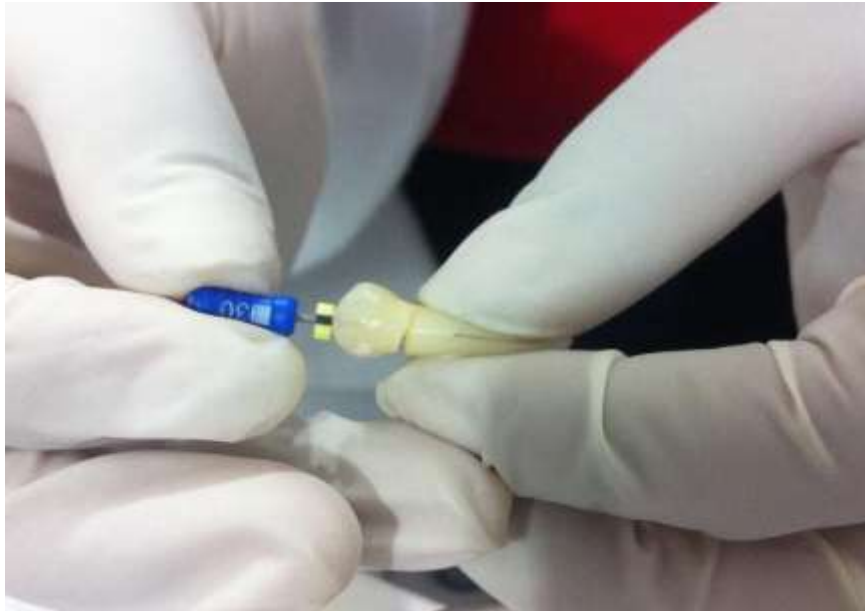
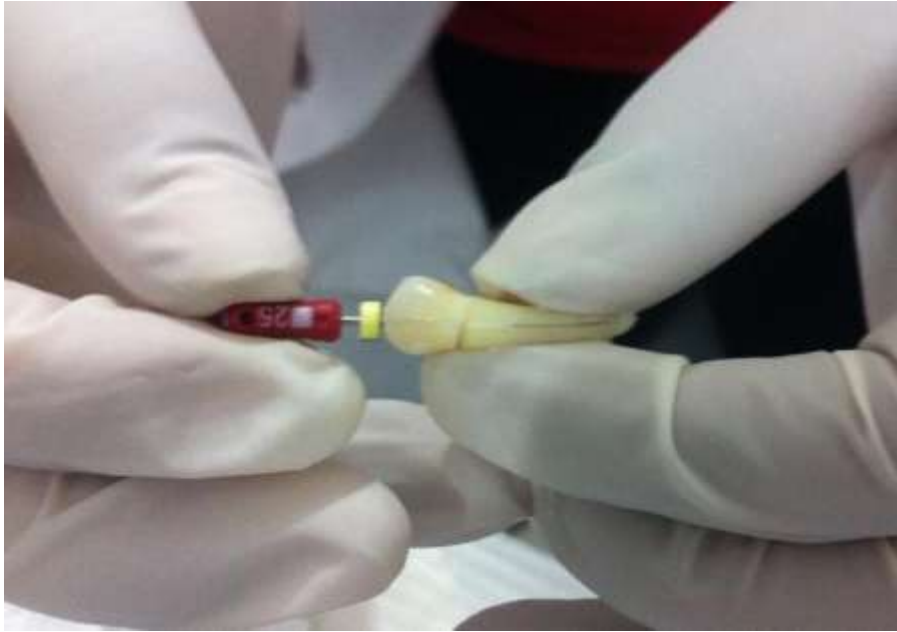

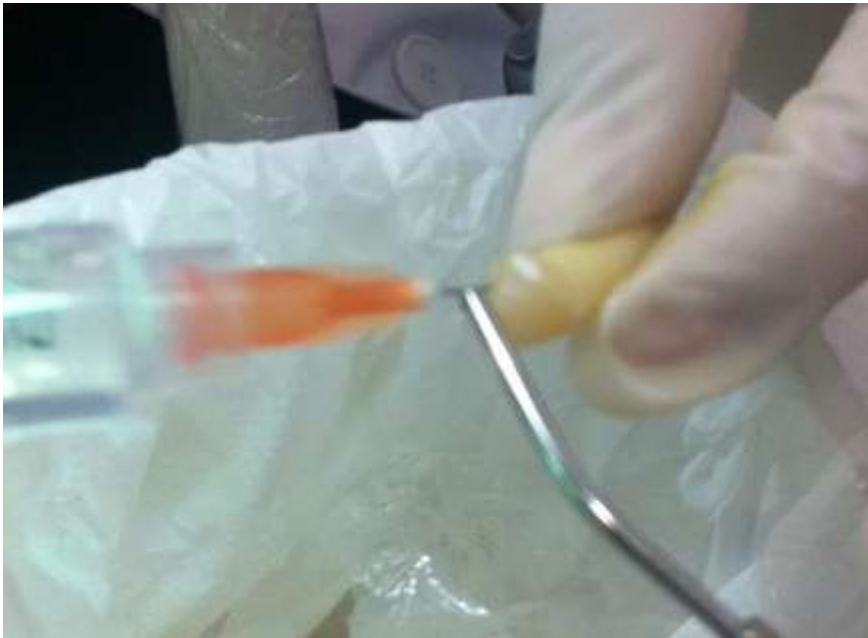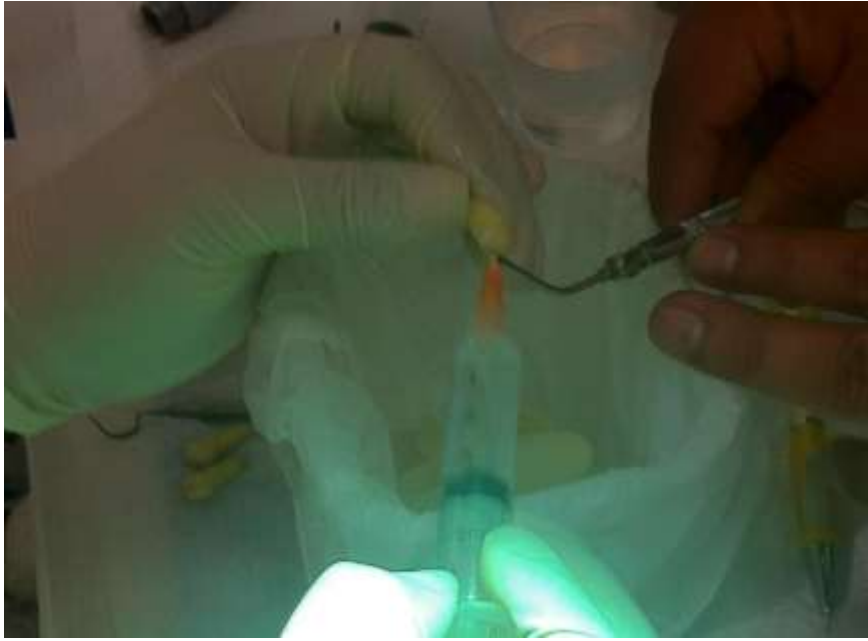GRUPO CONTROL SUERO FISIOLOGICO

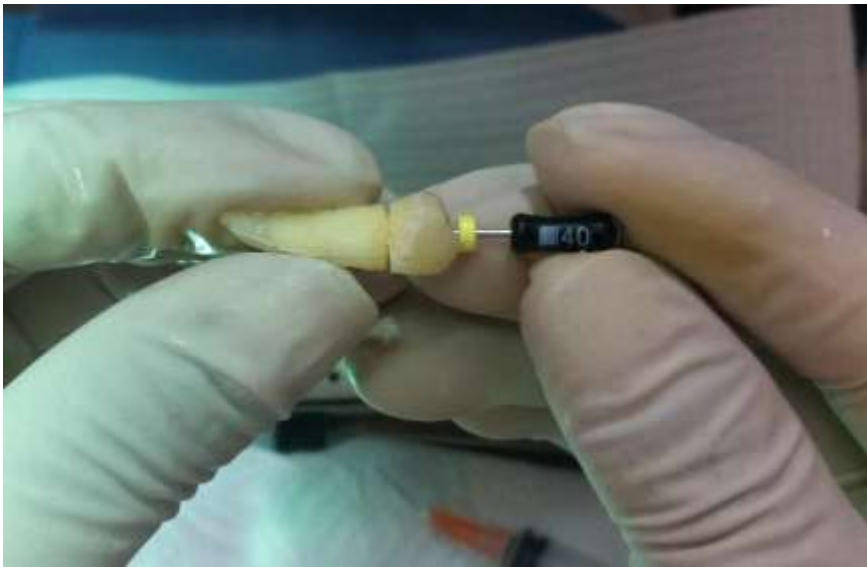
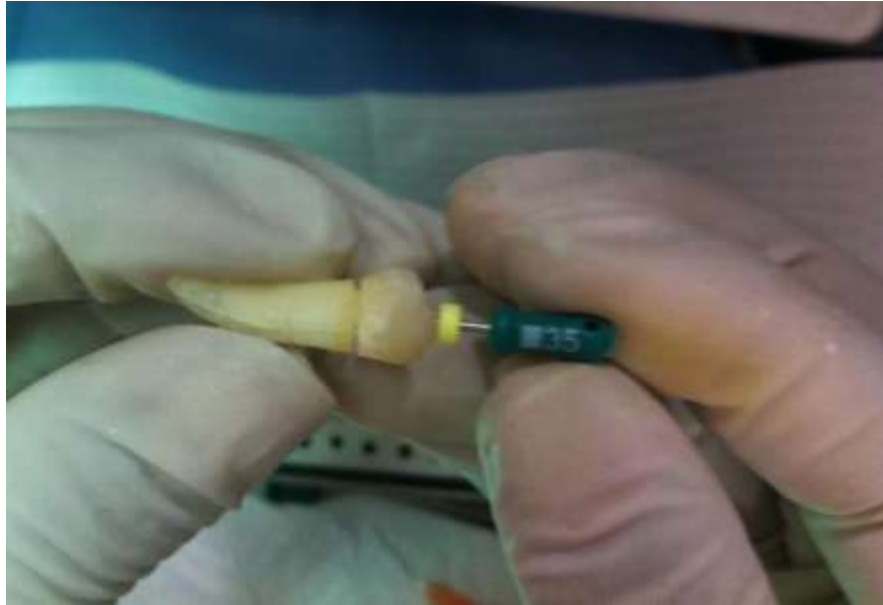
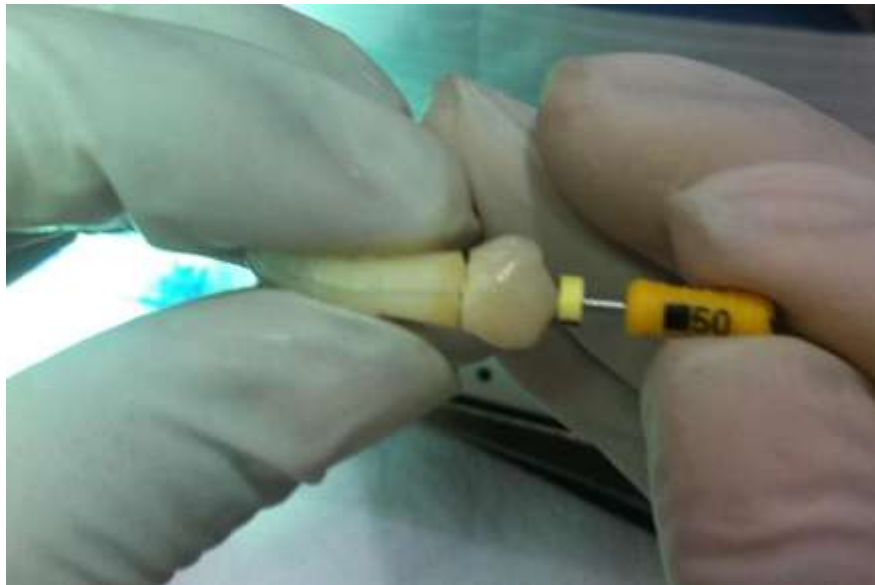


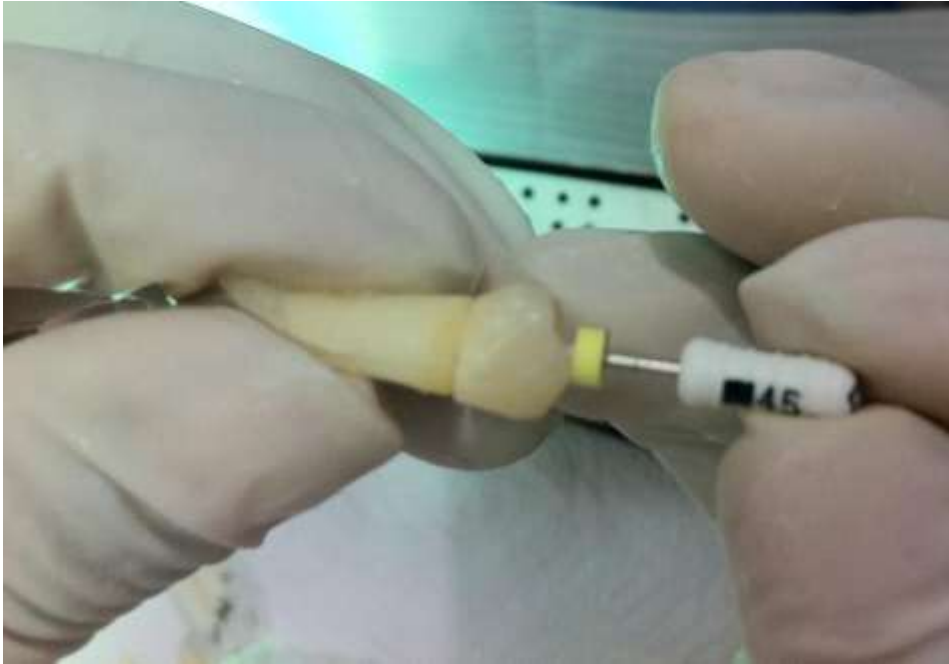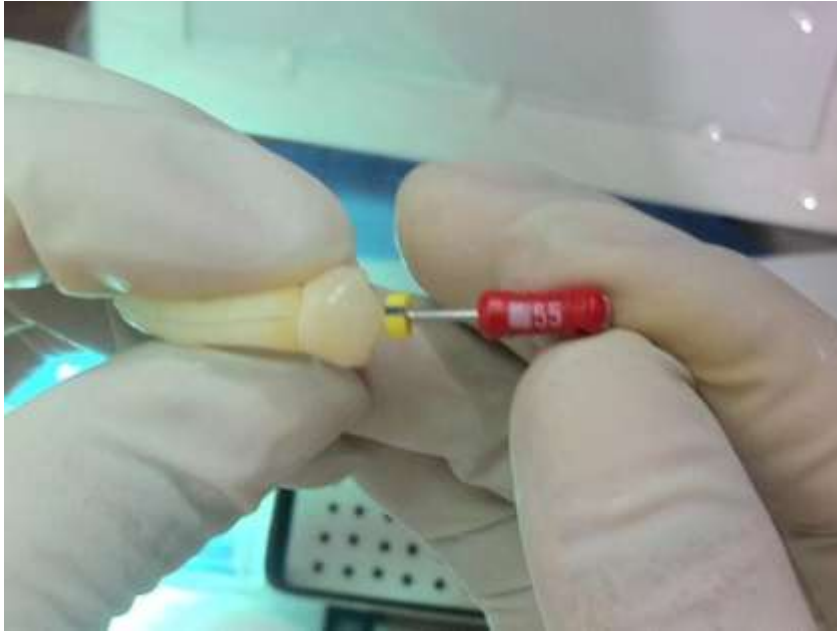







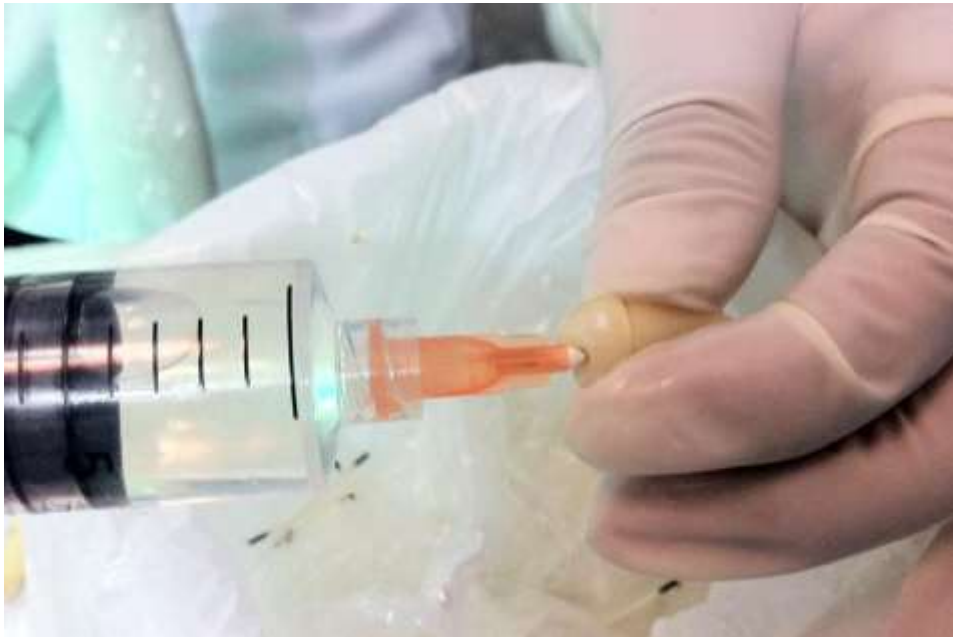




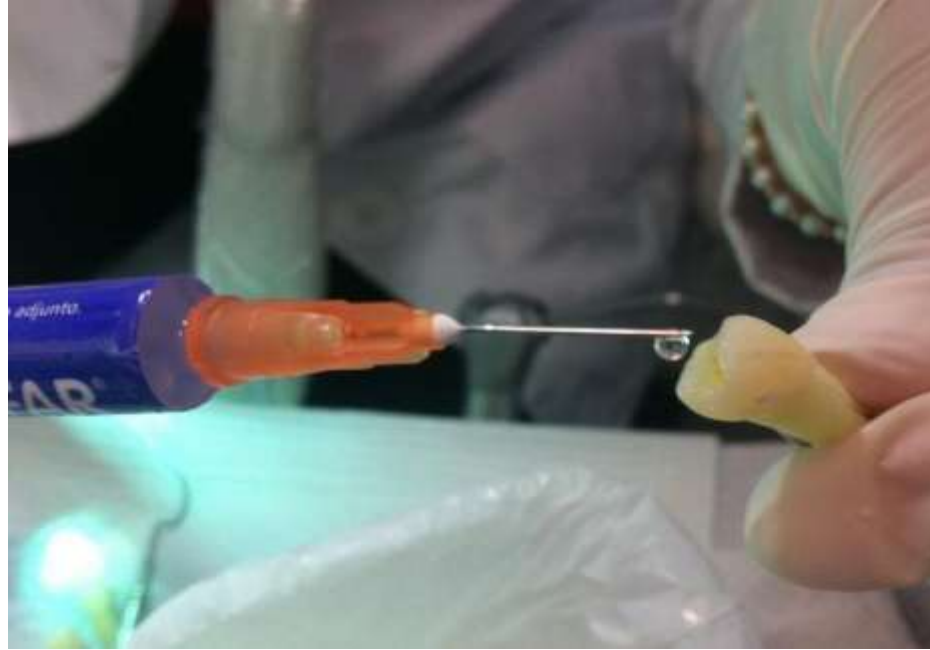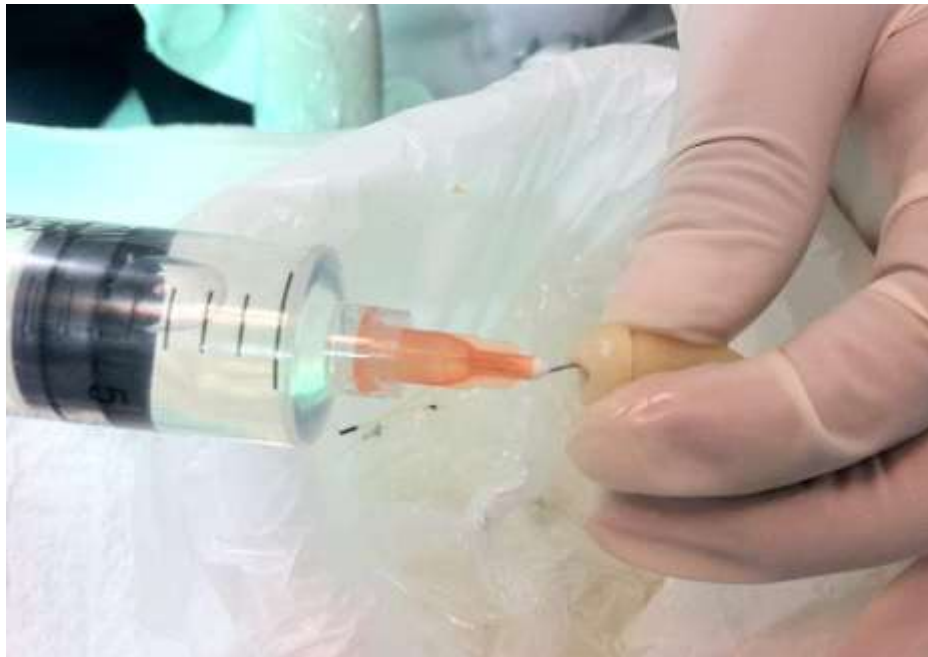
Aplicación con EDTA al 17 %



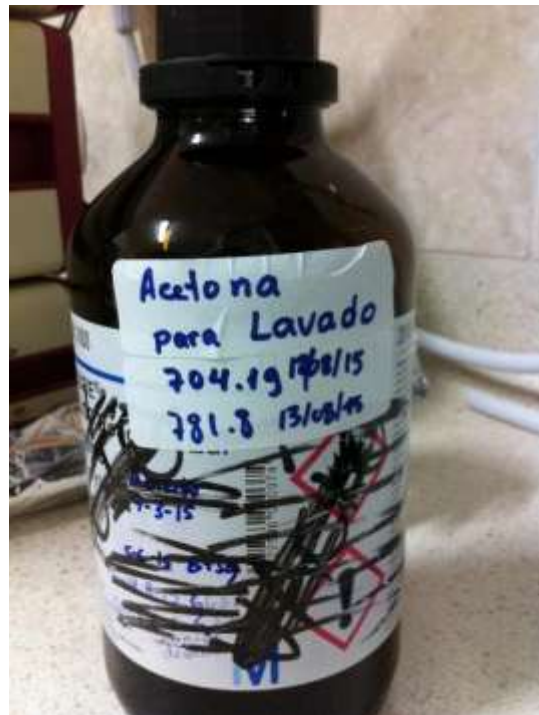Aplicación EDTA gel al 10%



Lavado final con Suero Fisiológico




4. Observación en el microscopio.









FICHA DE RECOLECCION DE DATOS

EDTA al 17 %						
N°	TERCIO MEDIO			TERCIO APICAL		
	1	2	3	1	2	3
1		X		X		
2		X			X	
3		X				X
4		X		X		
5		X		X		
6		X			X	
7		X			X	
8		X		X		
9		X		X		
10		X			X	
11		X			X	
12		X			X	
13		X			X	
14		X			X	
15		X		X		
16		X			X	

1. NO EROSION: Todos los túbulos lucen normales en tamaño y apariencia.
2. EROSION MODERADA: La dentina peritubular fue erosionada.
3. EROSION SEVERA: La dentina peritubular fue destruida y los túbulos están conectados entre si

EDTA en Gel 10 %						
N°	TERCIO MEDIO			TERCIO APICAL		
	1	2	3	1	2	3
1			X			X
2		X			X	
3		X			X	
4		X		X		
5		X			X	
6			X		X	
7			X			X
8		X		X		
9			X			X
10		X			X	
11		X			X	
12		X		X		
13		X			X	
14			X		X	
15		X		X		
16		X		X		

4. NO EROSION: Todos los túbulos lucen normales en tamaño y apariencia.
5. EROSION MODERADA: La dentina peritubular fue erosionada.
6. EROSION SEVERA: La dentina peritubular fue destruida y los túbulos están conectados entre si

GRUPO CONTROL SUERO FISIOLÓGICO						
	TERCIO MEDIO			TERCIO APICAL		
	1	2	3	1	2	3
1	X			X		
2	X			X		
3	X			X		
4	X			X		
5	X			X		
6	X			X		
7	X			X		
8	X			X		
9	X			X		
10	X			X		
11	X			X		
12	X			X		
13	X			X		
14	X			X		
15	X			X		
16	X			X		

- 7. NO EROSION: Todos los túbulos lucen normales en tamaño y apariencia.
- 8. EROSION MODERADA: La dentina peritubular fue erosionada.
- 9. EROSION SEVERA: La dentina peritubular fue destruida y los túbulos están conectados entre si

