

**UNIVERSIDAD PRIVADA ANTENOR ORREGO**

**FACULTAD DE MEDICINA HUMANA**



**TESIS PARA OPTAR POR EL TITULO PROFESIONAL DE  
MEDICO CIRUJANO**

**“Reporte de Caso: Cura quirúrgica de pseudoartrosis  
atrófica infectada de diáfisis tibial”**

**AUTOR:** Eduardo Paúl Carranza Quiñones

**ASESOR:** Renán Estuardo Vargas Morales

**Trujillo-Perú**

**2021**

## **Cura quirúrgica de pseudoartrosis atrófica infectada de diáfisis tibial**

### **Surgical cure of infected atrophic pseudoarthrosis of the tibial shaft**

Eduardo Paul Carranza Quiñones <sup>1</sup><https://orcid.org/0000-0002-9659-8339>

Renan Estuardo Vargas Morales <sup>2</sup> <https://orcid.org/0000-0003-3948-4949>

<sup>1</sup> Bachiller en Medicina Humana, egresado de la Universidad Privada Antenor Orrego

<sup>2</sup> Médico Traumatólogo del Hospital Víctor Lazarte Echeagaray. Magíster en Docencia Universitaria. Doctor en Planificación y Gestión. Docente de Cirugía I - Universidad Privada Antenor Orrego

Autor para la correspondencia: [ecarranzaq@upao.edu.pe](mailto:ecarranzaq@upao.edu.pe)

#### Contribución de autores

Eduardo Paul Carranza Quiñones. Conceptualización, diseño y ejecución de la revisión bibliográfica. Redacción del documento.

Renán Estuardo Vargas Morales. Recolección de información. Obtención de las imágenes. Redacción y revisión del documento.

#### Conflicto de intereses

Los autores niegan conflicto de intereses

## RESUMEN

**Introducción:** La fractura de un hueso se define como la solución de continuidad de cierta porción ósea, las fracturas diafisarias representan de 3 a 5% de todas las fracturas, siendo el hueso tibial el más afectado 24%, debido a su escasa vascularidad, poca protección y existencia de diversos factores hacen común las complicaciones como pseudoartrosis y osteomielitis complicando el tratamiento.

**Objetivo:** Demostrar la eficacia y obtención de resultados clínicos funcionales con la cura quirúrgica de pseudoartrosis infectada de diáfisis tibial con aporte de injerto óseo heterólogo de cadáver, y autoinjerto cortical esponjoso de cresta iliaca.

**Presentación del caso:** Presentamos el caso de un paciente varón de 42 años que ingresa con diagnóstico de fractura expuesta II° post traumática, se realiza fijación externa en 2 ocasiones, con un intervalo de 6 días para corrección de valgo, el paciente se ausenta de sus controles, reingresa después de 10 meses aproximadamente por diagnóstico de pseudoartrosis atrófica infectada de tibia izquierda, clasificación anatómica de Cierny- Mader IV, se hospitaliza para cura quirúrgica además reconstrucción con aloinjerto óseo y autoinjerto de cresta iliaca, produciéndose la consolidación y controles favorables, actualmente el paciente ha recuperado la funcionalidad de su pierna izquierda quedando como secuela fístula con exposición de aloinjerto.

**Conclusiones:** la cura quirúrgica de pseudoartrosis infectada de diáfisis tibial con aporte de injerto óseo heterólogo de cadáver, y autoinjerto cortical esponjoso de cresta iliaca presenta buenos resultados clínicos y funcionales, constituyéndose un método eficaz.

**Palabras clave:** Pseudoartrosis; Osteomielitis; Aloinjerto; Autoinjerto.

## ABSTRACT

**Introduction:** The fracture of a bone is defined as the solution of continuity of a certain bone portion, diaphyseal fractures represent 3 to 5% of all fractures, with the tibial bone being the most affected 24%, due to its scarce vascularity, little

protection and the existence of various factors make complications such as pseudoarthrosis and osteomyelitis common, complicating treatment.

**Objective:** To demonstrate the efficacy and obtaining of functional clinical results with the surgical cure of infected pseudoarthrosis of the tibial shaft with contribution of heterologous cadaveric bone graft, and cortical cancellous autograft of iliac crest.

**Case report:** We report the case of a 42-year-old male patient admitted with a diagnosis of post-traumatic II ° exposed fracture, external fixation is performed on 2 occasions, with an interval of 6 days for valgus correction, the patient is absent from his controls, he was readmitted after approximately 10 months due to a diagnosis of infected atrophic pseudoarthrosis of the left tibia, anatomical classification of Cierny-Mader IV, he was hospitalized for surgical treatment in addition to reconstruction with bone allograft and iliac crest autograft, producing consolidation and favorable controls, Currently, the patient has recovered the functionality of his left leg, leaving a fistula with exposure of the allograft as a sequel.

**Conclusions:** surgical treatment of infected tibial shaft pseudoarthrosis with contribution of heterologous cadaveric bone graft, and cortical spongy autograft of iliac crest presents good clinical and functional results, constituting an effective method.

**Keywords:** Pseudoarthrosis; Osteomyelitis; Allograft; Autograft.

## INTRODUCCION

El tejido óseo es bastante sólido y tiene la capacidad de regenerarse mediante la formación de tejido igual al original, la fractura de un hueso no es más que la pérdida de solución de continuidad de cierta porción ósea, producido en su mayoría por traumatismos de alta energía, significando una de las principales causas de discapacidad a nivel mundial. <sup>(1)(2)(3)(4)</sup>

Teniendo en cuenta las fracturas de huesos largos, la fractura de diáfisis representa entre 3 a 5 % de todas las fracturas, las de tibia tienen mayor frecuencia con más del 24% de fracturas expuestas, de las cuales más de un 60% pertenecen al tipo III de la clasificación de Gustilo y Anderson basados en Court Brown citado por Madadi, et al.

Por el lugar anatómico del hueso tibial existe mayor probabilidad de sufrir un traumatismo en la diáfisis, considerándose un 2% de las fracturas en general. Así mismo, por la escasa vascularidad y precaria protección de partes blandas hace más complicado el tratamiento de la fractura, entre otros factores que influyen en la aparición de complicaciones tenemos: mayor > 60 años, varón, diabetes, fumador, consumo de AINES, usuario de opioides, fractura abierta. <sup>(5)(6)</sup>

Por tal motivo, este hueso es más propenso a complicaciones como una pseudoartrosis, una osteomielitis, entre otras. Se da a conocer que existe hasta un 10% de huesos largos fracturados que progresan a pseudoartrosis como principal complicación, actualmente el tratamiento de estas complicaciones significa un reto para los cirujanos. <sup>(7)(8)</sup>

En México se han reportado un promedio de 50 000 fracturas expuestas anualmente, de las cuales, un 20% presentaron complicaciones siendo la infección, la complicación más frecuente. En 1999 se consolidó registros de infección de un 4.4% con un intervalo de 0.8 a 15.6% teniendo en cuenta el grado y, en el 2013, una tasa de infección del 8.05%. <sup>(9)</sup>

La osteomielitis se define como un proceso inflamatorio en el cual está afectado el tejido óseo pudiendo afectar desde la corteza hasta la médula, es característica su progresión ocasionando destrucción inflamatoria, infecciosa e isquemia en los tejidos circundantes, puede ser crónica presentando un patrón

recurrente siendo tratado con sintomáticos siendo generalmente una secuela. <sup>(10)</sup>  
(11) (12)

Debido al contacto directo con el exterior, toda fractura expuesta debe ser considerada contaminada; ya que, según Charalampos y Patzakis et al, el porcentaje de riesgo de infección según la clasificación de Gustillo para el tipo I es del 0-2%, para el tipo II es del 2-10% y, para el tipo III se considera el 50%.  
(13)

La pseudoartrosis generada en una fractura no es más que el fracaso crónico de una osteogénesis adecuada y completa que no tiene posibilidad de recuperación, a menos que, exista una intervención quirúrgica oportuna. Este término se subdivide en pseudoartrosis hipertrófica, oligotrófica y atrófica. Las dos primeras son viables debido a su adecuado suministro sanguíneo mientras que, las pseudoartrosis atróficas no tienen viabilidad por su carente irrigación sanguínea y, por ende, inadecuada osteogénesis habiéndose documentado hasta un 7% de pseudoartrosis en pacientes operados al año. <sup>(9) (14) (15)</sup>

En nuestro caso la paciente presenta un grado IV de osteomielitis el cual lo identificamos utilizando la clasificación anatómica de Cierny-Mader. <sup>(16)</sup>

## **PRESENTACION DEL CASO**

Presentamos el caso de un paciente varón de 42 años que ingresa con diagnóstico de fractura expuesta II° post traumática, siendo programado para intervención quirúrgica: Fijación externa en 2 ocasiones, con un intervalo de 6 días para corrección de valgo, el paciente se ausenta de sus controles, reingresa hospitalizándose después de 10 meses aproximadamente por diagnóstico de pseudoartrosis atrófica infectada de tibia izquierda, (Fig. 1).

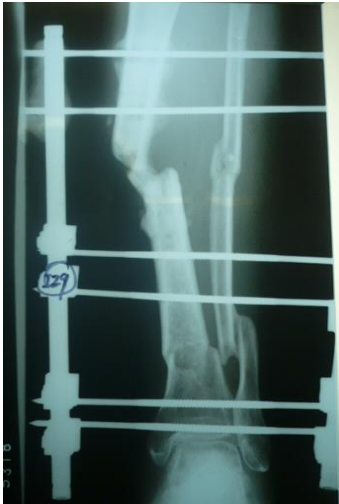

Fig. 1. Pseudoartrosis tibial izquierda, con presencia de fijadores externos

se hospitaliza para programación de retiro de fijadores externos (Fig. 2)

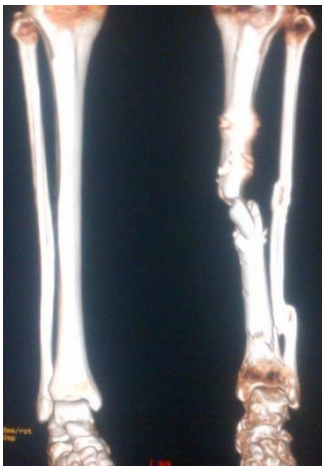

Fig. 2. Imágenes de reconstrucción tridimensional de pseudoartrosis atrófica de tibia izquierda, posterior al retiro de fijadores externos

Se realiza cura quirúrgica además reconstrucción con aloinjerto óseo y autoinjerto de cresta iliaca (Fig. 3)

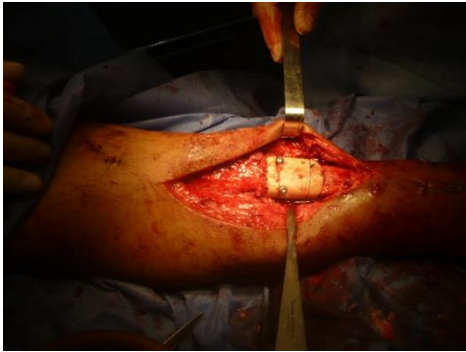


Fig. 3-Intraoperatorio: abordaje posteromedial tibial, colocación de aloinjerto óseo y autoinjerto de cresta iliaca

produciéndose la consolidación y controles favorables (Fig. 4).

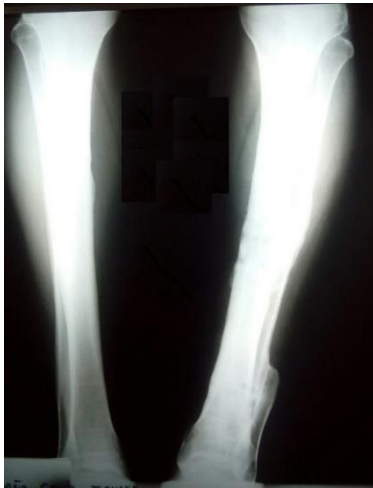

Fig. 4. Osteointegración completa de injertos en defecto de diáfisis tibial izquierda.

actualmente el paciente a recuperado la funcionalidad de su pierna izquierda quedando como secuela fístula con exposición de aloinjerto (Fig. 5).



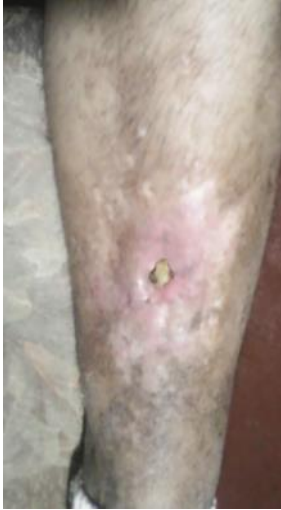

Fig. 5. 90 meses posoperatorio. Fístula con exposición de aloinjerto, pendiente de evaluación por cirugía plástica.

## DISCUSION

El tratamiento quirúrgico en la reparación y consolidación de fracturas fallidas de huesos largos está basado en la estabilización con clavo endomedular, injertos y/o sustitutos; siendo el autoinjerto óseo el método de elección para gran número de dichas reconstrucciones, además de ello tenemos el método Ilisarov el cual actualmente es de elección y consiste en la osteogénesis por distracción. <sup>(17)</sup>

Debemos tener en cuenta las ventajas y desventajas del uso de cada abordaje quirúrgico: en el caso del autoinjerto, la nula probabilidad de transmisión de enfermedades, mayor eficacia de osteointegración y menor tiempo de consolidación son los beneficios que nos brindan; mientras que, el tejido óseo limitado, dolor y riesgo de hematomas, fracturas y lesión neuromuscular de la pelvis son algunas de las desventajas de dicho procedimiento. Por otro lado, el aloinjerto óseo es usado en casos que existan limitaciones del autoinjerto, es abundante, menor tiempo de convalecencia; sin embargo, no están exonerados de complicaciones como transmisión de enfermedades y menor tiempo de consolidación. <sup>(14)</sup>

La ventaja del tratamiento entre una pseudoartrosis hipertrófica con una atrófica, es que la última necesita un injerto óseo; sin embargo, ambas requieren estabilidad con clavo bloqueado. <sup>(18)</sup>

El tratamiento de esta afección se basa en un autoinjerto en el área afectada para obtener resultados favorables, en la mayoría de casos. <sup>(15,16)</sup>

Se considera que los miembros inferiores representan el 53% de las pseudoartrosis, siendo la tibia el hueso más perjudicado. <sup>(20)</sup>

Ante la fractura de diáfisis tibial del paciente, se realiza un abordaje posteromedial para realizar la cura quirúrgica de la pseudoartrosis. Tener en cuenta la posición del paciente es indispensable, nos favorece en decúbito prono con una mayor accesibilidad, comodidad y reducción de complicaciones perioperatorias aparte de una reducción anatómica del fragmento. <sup>(21)</sup>

### **Conclusiones**

la cura quirúrgica de pseudoartrosis infectada de diáfisis tibial con aporte de injerto óseo heterólogo de cadáver, y autoinjerto cortical esponjoso de cresta iliaca presenta buenos resultados clínicos y funcionales, constituyéndose un método eficaz.

## **BIBLIOGRAFÍA:**

1. Sanzana E, Montoya F, Lopez-Carcel G, Koryzma B. Osteogénesis por distracción en pseudoartrosis infectada de fémur. Caso clínico. [Distraction osteogénesis in femoral infected nonunion. Case report]. Rev. Asoc. Arg. Ort. y Traumatol [Internet]. 13 de noviembre de 2017 [citado 7 de septiembre de 2020];82(4):306-11. Disponible en: <http://raaot.org.ar/index.php/AAOTMAG/article/view/673>
2. Álvarez A, García Y, Gutiérrez M, Puentes A. Fractura abierta de tibia: aspectos básicos. AMC [Internet]. 2011 abr [citado 2020 ago. 26] ; 15( 2 ): 388-399. Disponible en: [http://scielo.sld.cu/scielo.php?script=sci\\_arttext&pid=S1025-02552011000200018&lng=es](http://scielo.sld.cu/scielo.php?script=sci_arttext&pid=S1025-02552011000200018&lng=es).
3. Brenes M. Manejo de fracturas Abiertas. Rev. Medica Sinergy. 1 de abril de 2020;5(4): e440. [Internet]. [citado 2020 Sep. 05] Disponible en: <https://www.medigraphic.com/pdfs/sinergia/rms-2020/rms204g.pdf>
4. Carrillo I, Martínez M, Tenorio C, Delgado A, Aguilar R, Madrigal R et al. 25-hydroxyvitamin D levels in the early healing of osteoporotic hip fracture and their relationship with clinical outcome. Nutr. Hosp. [Internet]. 2020 Abr [citado 2020 Sep. 05] ; 37( 2 ): 327-334. Disponible en: [http://scielo.isciii.es/scielo.php?script=sci\\_arttext&pid=S0212-16112020000300015&lng=es](http://scielo.isciii.es/scielo.php?script=sci_arttext&pid=S0212-16112020000300015&lng=es). Epub 03-Ago-2020. <http://dx.doi.org/10.20960/nh.02427>.
5. Barranco R, Gallardo G, Islas A. Diagnóstico y tratamiento de fractura de diáfisis de tibia [Internet]. 2009 [citado el 21 de agosto de 2020]. Disponible en: [http://www.cenetec.salud.gob.mx/descargas/gpc/CatalogoMaestro/139\\_GPC\\_DIAFISIS\\_TIBIA/GpcER\\_diafisis\\_de\\_tibia.pdf](http://www.cenetec.salud.gob.mx/descargas/gpc/CatalogoMaestro/139_GPC_DIAFISIS_TIBIA/GpcER_diafisis_de_tibia.pdf)
6. Tian R, Zheng F, Zhao W, Zhang Y, Yuan J, Zhang B. Prevalence and influencing factors of nonunion in patients with tibial fracture: systematic review and meta-analysis. J Orthop Surg [Internet]. 3 de septiembre de 2020 [citado 5 de septiembre de 2020];15. Disponible en: <https://www.ncbi.nlm.nih.gov/pmc/articles/PMC7469357/>

7. Marongiu G, Dolci A, Verona M, Capone A. The biology and treatment of acute long-bones diaphyseal fractures: Overview of the current options for bone healing enhancement. *Bone Rep* [Internet]. 28 de enero de 2020 [citado 5 de septiembre de 2020];12. Disponible en: <https://www.ncbi.nlm.nih.gov/pmc/articles/PMC6997516/>
8. Yin P, Ji Q, Li T, Li J, Li Z, Liu J. A Systematic Review and Meta-Analysis of Ilizarov Methods in the Treatment of Infected Nonunion of Tibia and Femur. *PLoS ONE* [Internet]. 3 de noviembre de 2015 [citado 5 de septiembre de 2020];10(11). Disponible en: <https://www.ncbi.nlm.nih.gov/pmc/articles/PMC4631548/>
9. Fuchs V, Rodríguez F, Palomo L, Damy P. Incidencia de infección de fracturas expuestas. Reporte de 273 casos. [Internet] 2017. [citado el 21 de agosto de 2020] Disponible: <https://www.medigraphic.com/pdfs/abc/bc-2017/bc171g.pdf>
10. Brenes M, Gómez Solorzano N, Orozco Matamoros D. Osteomielitis aguda: clasificación, fisiopatología y diagnóstico. *Rev.méd.sinerg.* [Internet]. 1 de agosto de 2020 [citado 7 de septiembre de 2020];5(8):e554. Disponible en: <http://editorialmedicaesculapio.com/index.php/rms/article/view/554>
11. Rojas J, Badilla J. Osteomielitis Aguda: Características Clínicas, Radiológicas y de Laboratorio. *Medicina. pierna. Costa Rica* [Internet]. Diciembre de 2018 [consultado el 4 de septiembre de 2020]; 35 (2): 54-61. Disponible en: [http://www.scielo.sa.cr/scielo.php?script=sci\\_arttext&pid=S1409-00152018000200054&lng=en](http://www.scielo.sa.cr/scielo.php?script=sci_arttext&pid=S1409-00152018000200054&lng=en).
12. Barral E, Freire X, Enríquez E, Casado R, Bello P, Arocena J. Osteomielitis crónica no bacteriana: experiencia en un hospital terciario. *An Pediatría*. 1 de julio de 2016;85(1):18-25. Disponible en: <https://www.analesdepediatria.org/es-osteomielitis-cronica-no-bacteriana-experiencia-articulo-S1695403315003549>
13. Pincay M, Olvera C, Andrade R, Bayas J. Determinar las complicaciones de las fracturas expuestas de tibia en pacientes de 20–40 años en el hospital Teodoro Maldonado Carbo periodo 2014. *RECIMUNDO*. 2 de octubre de 2019;3(3):807-23. [Internet]. [citado

el 22 de agosto de 2020]. Disponible en:  
<http://recimundo.com/index.php/es/article/view/550/758>

14. Savoy I, Zunino L, Malvarez A, Pioli I. Resultados de la utilización de aloinjerto criopreservado en fracturas y consolidaciones fallidas de huesos largos. 2015;9.
15. Brinker M. Daniel P. Nonunions: Evaluation. [Internet]. 2007 Disponible:  
<http://drbrinker.com/attachments/articles/48/Nonunion%20Chap%202009%20proof.pdf>
16. Pincay E, Avilés I, Cabrera D, Jorge C. Osteomielitis aguda: manifestaciones clínicas, diagnóstico y tratamiento. RECIMUNDO, 2020 4(1(Esp)), 210-218. [Internet] Disponible en <http://recimundo.com/index.php/es/article/view/799>
17. Sihe Q, Jiancheng Z, Shaofeng J, Qi P. Lower Limb Deformities [Internet]. China: Springer; 2020. 515-565 p. Disponible en: <https://link.springer.com/book/10.1007%2F978-981-13-9604-5#editorsandaffiliations>
18. Velázquez J, Casiano G. Algoritmo del tratamiento de la pseudoartrosis diafisaria. Acta Ortop Mex. 2019;33(1):50-57. [Internet] 2019 [citado el 24 de agosto de 2020] Disponible <https://www.medigraphic.com/pdfs/ortope/or-2019/or1911.pdf>
19. Pretell J, Ruiz C, Rodríguez J. Trastornos de la consolidación: Retardo y pseudoartrosis. Rev. Medica Hered [Internet]. enero de 2009 [citado el 24 de agosto de 2020];20(1):31–9. Disponible en: [http://www.scielo.org.pe/scielo.php?script=sci\\_abstract&pid=S1018-130X2009000100007&lng=es&nrm=iso&tlng=es](http://www.scielo.org.pe/scielo.php?script=sci_abstract&pid=S1018-130X2009000100007&lng=es&nrm=iso&tlng=es)
20. Fabregat A, Miedes D, Sancho F, Muñoz A. Evolución y tratamiento de los pacientes con pseudoartrosis de tibia de etiología traumática. [Internet]. 2016 Disponible en <http://roderic.uv.es/bitstream/handle/10550/59734/5963206.pdf?sequence=1>

21. Robledo O, Diego D, Oliva S. Abordaje posteromedial y colocación de placa en fractura de meseta tibial con fragmento posterior. Acta Ortop Mex. 2015;29(2):69-76. [Internet] Disponible en: <https://www.medigraphic.com/pdfs/ortope/or-2015/or152b.pdf>