

UNIVERSIDAD PRIVADA ANTENOR ORREGO

FACULTAD DE MEDICINA HUMANA

ESCUELA PROFESIONAL DE MEDICINA HUMANA



TESIS PARA OPTAR EL TÍTULO PROFESIONAL DE MÉDICO CIRUJANO

“Validez del diámetro de la vaina del nervio óptico por ultrasonografía para el diagnóstico de hipertensión intracraneana en traumatismo craneoencefálico severo”

Área de Investigación:

Emergencias y desastres

Autor (es):

Br. Zamora Cueva, Luis Rodrigo

Jurado Evaluador:

Presidente: Elera Florez, Humberto Antero

Secretario: Ortiz Patiño, Alfonso Arturo

Vocal: Rojas Rodríguez, Esmidio Elmer

Asesor:

Vásquez Tirado, Gustavo Adolfo

Código Orcid: <https://orcid.org/0000-0002-2109-6430>

Trujillo-Perú

2020

Fecha de sustentación: 2020/09/17

DEDICATORIAS

A mis padres Luis Zamora y Frany Cueva por siempre ser mi motivación en el día a día, por darme el ejemplo de humildad, sacrificio y haber fortalecido en mí, el deseo de superación y de triunfo en la vida. A mi querida hermana Evelyn por haber creído en mí siempre y tenerme como ejemplo.

A cada persona que me acompañó y apoyó de una u otra forma durante la etapa universitaria porque fueron pilares fundamentales en mi formación académica y en la realización de esta investigación.

AGRADECIMIENTOS

Esta investigación es el resultado de un arduo esfuerzo y el aporte de muchas personas:

Al Dr. Gustavo Vásquez Tirado por el compromiso, confianza, paciencia y el apoyo constante en la realización de esta investigación

A la Dra. Jacqueline Liñán por su apoyo incondicional de manera desinteresada

Al Dr. José Caballero Alvarado por haber ayudado en mi formación académica y brindarme información trascendental para la realización de esta investigación.

INDICE

RESUMEN.....	05
ABSTRACT.....	06
INTRODUCCIÓN.....	07
PROBLEMA.....	14
OBJETIVOS.....	14
MATERIAL Y MÉTODOS.....	15
ASPECTOS ÉTICOS.....	22
RESULTADOS.....	24
DISCUSION.....	33
CONCLUSIONES.....	38
RECOMENDACIONES.....	39
REFERENCIAS BIBLIOGRÁFICAS.....	40
ANEXOS.....	47

RESUMEN

Objetivo: Determinar la validez del diámetro de la vaina del nervio óptico por ultrasonografía para el diagnóstico de Hipertensión Intracraneana en pacientes con Traumatismo Craneoencefálico Severo.

Material y métodos: Se Realizo un estudio de pruebas diagnósticas que evaluó a 43 pacientes con sospecha de Hipertensión intracraneana secundario a un Traumatismo Craneoencefálico Severo, que cumplieron los criterios diagnósticos según la “Regla de Decisión Clínica” basado en hallazgos clínicos y tomográficos, luego se realizaron mediciones de la vaina del nervio óptico por ultrasonografía en el Hospital Regional Docente de Trujillo entre Mayo del 2019 -Enero del 2020.

Resultados: De un total de 43 pacientes, al procesar los datos mediante la curva ROC, se obtuvo un punto de corte del diámetro de la vaina del nervio óptico de 6.05 mm equivalente a hipertensión intracraneana, con un área bajo la curva (AUC) de 0.776 ($P=0.004$); sensibilidad, especificidad, valor de predicción positiva y negativa de 82,76%, 57,14%, 80% y 61.54% respectivamente. No se encontraron diferencias significativas entre los 2 grupos en cuanto a sexo, edad, anisocoria e hipotensión arterial diastólica.

Conclusiones: El diámetro de la vaina del nervio óptico medido por ultrasonografía tiene validez para el diagnóstico de Hipertensión Intracraneana secundario a un Traumatismo Craneoencefálico Severo.

Palabras Clave: Hipertensión intracraneana, Vaina del nervio óptico y Traumatismo Craneoencefálico Severo.

ABSTRACT

Objective: To determine the validity of the diameter of the optic nerve sheath by ultrasound for the diagnosis of intracranial hypertension in patients with severe traumatic brain injury.

Material and methods: A study of diagnostic tests was carried out in 43 patients with suspected intracranial hypertension secondary to severe traumatic brain injury, who fulfilled the diagnostic criteria according to the "Clinical Decision Rule" based on clinical and tomographic findings, then were made measurements of the optic nerve sheath by ultrasound at the Teaching Regional Hospital of Trujillo between May 2019-January 2020.

Results: From a total of 43 patients, when processing the data using the ROC curve, a cut point of the diameter of the optic nerve sheath of 6.05 mm was obtained, equivalent to intracranial hypertension, with an area under the curve (AUC) of 0.776 ($P = 0.004$); sensitivity, specificity, positive and negative prediction value of 82.76%, 57.14%, 80% and 61.54% respectively. No significant differences were found between the 2 groups in terms of sex, age, anisocoria and diastolic arterial hypotension.

Conclusions: The diameter of the optic nerve sheath measured by ultrasound is valid for the diagnosis of intracranial hypertension secondary to severe traumatic brain injury.

Key Words: Intracranial hypertension, Optic nerve sheath and severe traumatic brain injury.

I. INTRODUCCION

La Organización Mundial de la Salud ratificó que anualmente los accidentes automovilísticos son los responsables del deceso de cerca de 1,5 millones de personas siendo los principales afectados los jóvenes. A nivel Mundial, los países subdesarrollados poseen cerca del 93% de decesos relacionados con los accidentes de tránsito. (1) En el Perú, el traumatismo craneoencefálico constituye la séptima causa de mortalidad y discapacidad, afectando con más frecuencia a la población económicamente activa. (2,3)

El traumatismo craneoencefálico es una lesión física ocasionada por la interacción brusca entre un agente traumático y la bóveda craneana o la aplicación de fuerzas inerciales generando una alteración anatomo funcional del contenido craneal. (4,5) La intensidad transmitida a la bóveda craneana y la evaluación de la escala de coma de Glasgow son los indicadores cruciales del grado de severidad y pronóstico a corto y largo plazo del paciente. (4)

La presión intracraneana se define como la presión que ejercen los componentes que la constituyen en el interior de la bóveda craneana. Su distribución es heterogénea: encéfalo (90%), líquido cefalorraquídeo (9%) y vasos sanguíneos (4%). (6) Presenta oscilaciones de forma fisiológica teniendo como valores referenciales un rango entre 5-22 mmHg esto es argumentado por la ley de Monro-Kellie, de manera que si hay una variación de cualquier componente debe haber una compensación de los otros dos. (7)

Cuando ocurre una injuria que altere la homeostasia surgen los mecanismos compensadores de manera paulatina y se da en tres etapas, al inicio se origina una máxima complacencia es decir hay un aumento de volumen superior al de la presión intracraneal, secuencialmente se produce un aumento proporcional

de volumen y presión dando como resultado final una máxima elastancia que se traduce como el agotamiento de los mecanismos compensadores. (8) La elevación de la presión intracraneal va a originar un descenso en el flujo sanguíneo cerebral provocando una oxigenación insuficiente de las células cerebrales. El flujo sanguíneo cerebral es representado como la presión de perfusión cerebral, en la cual interviene la presión arterial media y la presión intracraneal (9).

La hipertensión intracraneana es el resultado de una secuencia de sucesos basados en un evento desencadenante, generando que el volumen intracraneal supere la capacidad de la bóveda craneal, la cual es una estructura rígida e indeformable. Al sobrepasar los 20-22 mmHg de presión intracraneal se genera un agotamiento de los mecanismos compensatorios, se va instaurando los cambios en la tomografía computarizada y aparecerán de manera tardía diversos síntomas como: cefalea, alteración de la conciencia y cambios pupilares específicos de jóvenes y adultos. (10,11) El 30 % de los pacientes presentarán la triada de Cushing, esta presenta: alteración respiratoria, bradicardia e hipertensión arterial. (12) Asimismo, se ha documentado en los ancianos la presencia de síntomas inespecíficos como somnolencia, cefalea y cambios en el estado de conciencia. (13)

La hipertensión intracraneana es considerada como una emergencia médica-quirúrgica que debe ser diagnosticada de manera precoz y modificar todos los factores que afecten una adecuada oxigenación del tejido cerebral con el objetivo de evitar secuelas graves e irreversibles. (14) El Gold Estándar de hipertensión intracraneana se realiza mediante la colocación quirúrgica de un dispositivo intracraneal, siendo el Catéter intracraneal el más usado ya que

posee importancia diagnóstica y terapéutica, pero conlleva a numerosas complicaciones siendo la más frecuente las infecciones. (15)

En muchos países subdesarrollados, este procedimiento está limitado a un reducido número de pacientes debido a múltiples factores, principalmente el elevado costo, que asciende a más de 1000 dólares, otros factores son la presencia de un neurocirujano capacitado en su colocación y el tiempo que toma el procedimiento que es aproximadamente de 1 hora. (16,17) Existen otros métodos de diagnóstico de la hipertensión intracraneana, los cuales se realizan de manera directa e indirecta y tienen como objetivo realizar un diagnóstico precoz, oportuno y de esta manera disminuir la morbimortalidad. Asimismo, disminuir los costos en servicio médico y reducir la exposición a métodos invasivos. (18)

Actualmente la ultrasonografía transorbital tiene una notable importancia debido a que es un procedimiento seguro, repetible, inocuo, económico, no invasivo, fácil de aprender, dura entre 4-6 minutos y permite una medición en tiempo real. Una de sus desventajas es que esta técnica radiológica es dependiente de la experiencia del profesional de salud que la realiza. (19) Algunas investigaciones evidenciaron que existe una mínima tasa de modificación de los valores obtenidos intraobservador e interobservador. (20,21)

El uso de la ultrasonografía transorbital es accesible para el personal médico de las diversas especialidades afines, su capacitación permite prevenir o detectar precozmente un aumento de presión intracraneana. (22) El método es utilizar un transductor lineal que tiene un poder de penetrancia de 5-6 cm de profundidad, se coloca sobre el párpado y se realiza a 3 mm posterior al globo

ocular. Al realizar la ultrasonografía, la vaina del nervio óptico se observa como una estructura hipoeecogénica rodeada por capas meníngeas. (23) La vaina del nervio óptico es la zona más declive del nervio óptico, está rodeado por la duramadre; ante un aumento de la presión intracraneana provocara una compresión de la zona más abultada del nervio lo cual generara un aumento del diámetro de la vaina del nervio óptico, específicamente en la parte posterior del globo ocular. (20)

La medición del diámetro de la vaina del nervio óptico también se puede cuantificar por otras técnicas radiológicas como tomografía computarizada y resonancia magnética. El valor medio referencial de hipertensión intracraneana será diferente para cada una de ellas, siendo la ultrasonografía la que posee mayor precisión diagnóstica, debido a una representación significativa en toda su longitud comparada con la resonancia magnética. La tomografía computarizada tiende a sobreestimar el valor resultante debido a sus cortes de mayor diámetro, la tortuosidad del nervio óptico y distensibilidad en los planos medidos. (24,25)

En la actualidad muchos estudios proponen que entre 5 a 5,2 mm de diámetro de la vaina del nervio óptico es equivalente a 20 mmHg de presión intracraneal. (26,27,28) Otros estudios establecieron que un diámetro mayor a 5,7 mm se asocia con una mayor tasa de mortalidad. (5,13, 29)

Tayal V et al, realizaron un estudio prospectivo en 59 pacientes con traumatismo craneoencefálico agudo, consideraron como estándar diagnóstico a los hallazgos tomográficos sugerentes de hipertensión intracraneana. Se determino que un diámetro de la vaina del nervio óptico medido por ultrasonografía superior a 5 mm superior era equivalente a hallazgos

tomográficos sugerentes de hipertensión intracraneal, mostrando una sensibilidad de 84% y la especificidad de 73% concluyendo que la ultrasonografía transorbital es una prueba factible y repetible para la detección de hipertensión intracraneal en traumatismo craneoencefálico. (30)

Aduayia O et al, propusieron un estudio observacional que incluyó a 160 pacientes de los cuales solo 80 pacientes tenían hipertensión intracraneal, 45 de origen traumático severo y 35 pacientes de origen no traumático dando como resultado que las diferencias no fueron estadísticamente significativas y que el valor con más precisión diagnóstica fue 5,2 mm teniendo como referencia el cambio de 1 signo en la tomografía computarizada concluyendo que la vaina del diámetro del nervio óptico medido por ultrasonografía puede distinguir un paciente sano de un paciente con hipertensión intracraneal de cualquiera etiología. (11)

Maissan I et al, hicieron un estudio en 18 pacientes con traumatismo craneoencefálico severo portadores de un catéter intracraneal; mientras se estimulaba la tráquea se midió por ultrasonografía el diámetro de la vaina del nervio óptico en 3 secuencias temporales, dando como resultado que durante la estimulación traqueal la presión intracraneana era > 20 mmHg equivalente al diámetro de la vaina del nervio óptico > 5 mm con una sensibilidad de 94% y especificidad de 98% concluyendo que es útil usarlo en zonas con recursos limitados y es un buen predictor de hipertensión intracraneana y que el valor no es afectado por el edema. (29)

Komut et al, realizaron un estudio que incluyó a 100 pacientes con sospecha de hipertensión intracraneal de origen no traumático, de los cuales 50 pacientes poseían anomalías tomográficas y 50 pacientes poseían una tomografía

normal. Se encontró que un diámetro de la vaina del nervio óptico de 5,3 mm era equivalente al desplazamiento de la línea media mostrando una sensibilidad de 70% y especificidad de 74%, concluyendo que la vaina del nervio óptico medido por ultrasonografía transocular es un método eficaz en la determinación de la presión intracraneana en el servicio de urgencias. (31)

Ayyan S et al, realizaron un estudio con 255 pacientes con disfunción eréctil con sospecha de hipertensión intracraneal, se determinó que un diámetro de la vaina del nervio óptico $\geq 5,2$ mm era equivalente a alteraciones en la tomografía computarizada craneal: edema o borramiento sugestivos de presión intracraneal elevada, mostrando una sensibilidad del 100%, especificidad de 90,8%, valor predictivo negativo de 100% y un valor predictivo positivo de 91,2 %, concluyendo que la medición por ultrasonografía transocular posee una correlación significativa con los hallazgos tomográficos sugerentes de hipertensión intracraneal. (32)

El propósito de esta investigación es demostrar la relevancia de la ultrasonografía de la vaina del nervio óptico en la precisión diagnóstica con respecto a los hallazgos clínicos y tomográficos en pacientes con sospecha de Hipertensión Intracraneana secundario a Traumatismo Craneoencefálico Severo atendidos en el Hospital Regional Docente de Trujillo.

En la actualidad el traumatismo craneoencefálico es una patología frecuente y constituye una de las causas más importantes de morbimortalidad en el mundo, los pacientes que sobreviven poseen un considerable déficit neurológico ocasionando un impacto en la sociedad ya que pertenecen al grupo de jóvenes activos económicamente.

El control inadecuado y el tratamiento tardío en los pacientes con traumatismo craneoencefálico severo son factores determinantes que se asocia a déficit neurológico; por dicho motivo es de suma importancia contar con métodos accesibles, no invasivos para medir la presión intracraneana como la escala tomográfica y otro estudio diagnóstico como la medida del diámetro de la vaina del nervio óptico por ultrasonografía, con la finalidad de hacer un diagnóstico precoz en pacientes con hipertensión intracraneana y poder realizar un tratamiento energético médico-quirúrgico.

Durante la práctica clínica en el Perú, la hipertensión intracraneana se diagnostica por medio de la correlación de hallazgos clínicos y tomográficos debido a que el uso del estándar diagnóstico es limitado a un escaso número de pacientes principalmente por su costo elevado; a su vez Investigaciones previas demostraron que no existen diferencias significativas en morbimortalidad entre los pacientes manejados con el dispositivo de monitoreo intracraneal y sin este. La medición de la vaina del diámetro del nervio óptico por ultrasonografía es un método indirecto que posee un alto índice de sensibilidad y especificad.

II. PLAN DE INVESTIGACION

FORMULACIÓN DEL PROBLEMA CIENTÍFICO:

¿Cuál es la validez del diámetro de la vaina del nervio óptico por ultrasonografía para el diagnóstico de Hipertensión Intracraneana en pacientes con Traumatismo Craneoencefálico Severo en el Hospital Regional de Trujillo durante el periodo comprendido entre Mayo del 2019 a Enero del 2020?

OBJETIVOS GENERALES Y ESPECIFICOS:

OBJETIVO GENERAL:

- Determinar la validez del diámetro de la vaina del nervio óptico por ultrasonografía para el diagnóstico de Hipertensión Intracraneana en pacientes con Traumatismo Craneoencefálico Severo.

OBJETIVOS ESPECÍFICOS:

- Establecer la sensibilidad, especificidad, valor de predicción positiva y valor de predicción negativa del diámetro de la vaina del nervio óptico por ultrasonografía para el diagnóstico de Hipertensión Intracraneana en pacientes con Traumatismo Craneoencefálico Severo.
- Establecer el área bajo la curva del diámetro de la vaina del nervio óptico por ultrasonografía para el diagnóstico de Hipertensión Intracraneana en pacientes con Traumatismo Craneoencefálico Severo.

HIPÓTESIS:

HIPÓTESIS NULA:

El diámetro de la vaina del nervio óptico por ultrasonografía no tiene validez para el diagnóstico de Hipertensión Intracraneana en pacientes con Traumatismo Craneoencefálico Severo.

HIPÓTESIS ALTERNA:

El diámetro de la vaina del nervio óptico por ultrasonografía tiene validez para el diagnóstico de Hipertensión Intracraneana en pacientes con Traumatismo Craneoencefálico Severo.

III. MATERIALES Y METODOS

3.1 MATERIAL:

DISEÑO DE ESTUDIO: PRUEBA DIAGNÓSTICA

	HIPERTENSIÓN INTRACRANEANA EN TRAUMATISMO CRANEOENCEFÁLICO SEVERO	
	1 criterio mayor o 2 criterios menores de “Regla de Decisión Clínica”	No cumple criterios de “Regla de Decisión Clínica”
Diámetro de la vaina del nervio óptico elevado	A	B
Diámetro de la vaina del nervio óptico normal	C	D

POBLACIÓN:**POBLACIÓN DIANA O UNIVERSO:**

Pacientes con Traumatismo Craneoencefálico Severo.

POBLACIÓN DE ESTUDIO:

Totalidad de pacientes con Traumatismo Craneoencefálico Severo que acudieron al Hospital Regional Docente de Trujillo durante el periodo comprendido entre Mayo del 2019 - Enero del 2020.

CRITERIOS DE INCLUSIÓN:

- Entre 18 y 85 años de edad.
- Escala de Glasgow ≤ 8 post Traumatismo Craneoencefálico Severo.
- Ambos sexos.
- Medición del diámetro de la vaina del nervio óptico por ultrasonografía entre 12 - 72 horas después de un Traumatismo Craneoencefálico Severo.
- Presencia de datos en la historia clínica que permitan evaluar la “Regla de Decisión Clínica”

CRITERIOS DE EXCLUSIÓN:

- Trauma ocular.
- Tumor cerebral.
- Neuropatía óptica (vasculitis sistémica, papilopatía diabética, glaucoma).
- Neuritis Óptica (esclerosis múltiple, lupus eritematoso sistémico y meningitis).
- Patologías tiroideas.
- Insuficiencia Hepática
- Gestantes.

MUESTRA:**UNIDAD DE ANÁLISIS:**

Cada paciente con Traumatismo Craneoencefálico Severo que cumplieron con los Criterios Diagnósticos de la “Regla de Decisión Clínica”, que acudieron al Hospital Regional Docente de Trujillo durante el periodo comprendido entre Mayo del 2019 a Enero del 2020.

UNIDAD DE MUESTREO:

Por conveniencia.

TAMAÑO MUESTRAL:

Se incluyeron a todos los pacientes.

MÉTODOS DE SELECCIÓN:

Se utilizará la totalidad de la población debido al escaso número de pacientes, serán aproximadamente 50 pacientes.

VARIABLES:

	NOMBRE	TIPO	ESCALA DE MEDICION	INDICADOR	INDICE
Variable exposición	Diámetro elevado de la Vaina del Nervio Óptico	Cualitativa	Nominal	≥ 6, 05 mm	Si
					No
Variable Resultado	Hipertensión intracraneana	Cualitativa	Nominal	Cumple criterios de Regla de Decisión Clínica	Si
					No
Covariables	Sexo	Cualitativa	Nominal	_____	Mujer
					Hombre
	Edad	Cuantitativa	De razón	_____	18- 85 años
	Escala de Coma de Glasgow de ingreso	Cuantitativa	De razón	_____	3-8 Puntos
	Hipotensión arterial diastólica	Cualitativa	Nominal	<60 mmHg	Si
					No
Anisocoria	Cualitativa	Nominal	> 1 mm	Si	
				No	

DEFINICIONES OPERACIONALES:

- **Diámetro elevado de la Vaina del Nervio Óptico:**

Es el diámetro obtenido de la medición a 3 mm del borde de la retina por medio de ultrasonografía transocular, utilizando un ecógrafo Samsung Medison EKO 7, con transductor lineal de 8 MHz, L5 -13/S. Se midieron ambos ojos, considerándose el mayor diámetro. Se define como diámetro elevado de la vaina del nervio óptico medido por ultrasonografía ≥ 5.2 mm y con la corrección efectuada para nuestros casos por medio de la curva de características operador-receptor (ROC), se consideró a partir de ≥ 6.05 mm. (11)

- **Hipertensión intracraneal:**

En el presente estudio se define como Hipertensión Intracraneal a aquellos pacientes que cumplieron con 1 criterio mayor o 2 criterios menores de la "Regla de Decisión Clínica" (33):

_Los Criterios mayores constan: Cisternas comprimidas (Marshall III), Desplazamiento de la línea media > 5 mm (Marshall IV) y lesión masiva no evacuada (> 25 cm³).

_Los Criterios menores: Puntaje de escala de coma de Glasgow motor ≤ 4 , Asimetría pupilar, Reactividad pupilar anormal, Marshall II (cisternas basales están presentes con un cambio en la línea media de Lesión de 0–5 mm y / o alta o de densidad mixta de ≥ 25 cm³)

- **Sexo:**

Genero al que pertenece cada integrante de la población de estudio; se recolecto de las historias clínicas.

- **Edad:**

Años de vida de cada integrante de la población de estudio y se recolectó de las historias clínicas.

- **Escala de coma de Glasgow de ingreso:**

Determinado con una valoración de los 3 tres criterios clínicos: respuesta ocular, respuesta verbal y respuesta motora; y sus valores son entre 3-8 puntos; se consideró el valor de ingreso.

- **Hipotensión arterial diastólica:**

Es una presión < 60 mmHg durante la diástole; se recolectó de la historia clínica y se consideró el valor de ingreso.

- **Anisocoria:**

Asimetría de la pupila >1 mm de diámetro; se recolectó de la historia clínica y se consideró la primera evaluación al ingreso.

3.2 PROCEDIMIENTO DE RECOLECCION DE DATOS:

- A.** Previa revisión y aprobación de mi asesor, se presentó el proyecto de tesis al comité de investigación de la facultad de Medicina Humana de la Universidad Privada Antenor Orrego para su evaluación pertinente.
- B.** Una vez corroborado por el servicio de prevención de plagio y evaluado por el comité de investigación se sustentará dicho proyecto de tesis y se solicitará la aprobación subsiguiente.
- C.** Se solícito el permiso correspondiente a la dirección del Hospital Regional Docente de Trujillo, para realizar la recolección presencial de datos en el servicio de shock-trauma.

- D.** Luego de la confirmación del permiso, el Médico Gustavo Adolfo Vásquez Tirado especialista en Medicina Intensiva con certificación en ultrasonografía en paciente crítico, fue cegado a los hallazgos tomográficos y al diagnóstico final hasta culminar la medición de la vaina del nervio óptico por ultrasonografía, posteriormente se realizó este procedimiento que tiene una duración de 4 minutos; se midió ambos lados a 3 mm del borde de la retina por medio de ultrasonografía, utilizando un ecógrafo Samsung Medison EKO 7, con transductor lineal de 8 MHz, L5 -13/S a todos los pacientes con Traumatismo Craneoencefálico Severo que cumplieron con los criterios de selección, ulteriormente se colocó las medidas en la historia clínica y ficha observacional y se consideró el diámetro más elevado.
- E.** Se acudió 2 veces por semana aproximadamente al Hospital Regional Docente de Trujillo, con la ayuda de la ficha observacional (ANEXO 01) e Historia clínica se recolectaron datos esenciales de pacientes que cumplieron con los criterios de inclusión y exclusión con el fin de elaborar una base de datos, para proceder a realizar el análisis correspondiente.
- F.** Con la información estructurada, se presentó datos en tablas y cuadros estadísticos para la realización de la elaboración del informe final con la ayuda de presentación de los datos en tablas y cuadros estadísticos.

ASPECTOS ÉTICOS:

El vigente proyecto de investigación cumple con todos los requisitos expuestos en el código de ética y deontología del colegio médico del Perú y declaración de Helsinki. La información que se consiguió durante este proceso fue de uso específico del personal investigador, manteniendo en reserva los datos obtenidos. No fue necesario solicitar consentimiento informado puesto que es un estudio de tipo observacional

DECLARACION DE HELSINKI (34):

Artículo N°6: El propósito principal de la investigación médica en seres humanos es comprender las causas, evolución y efectos de las enfermedades y mejorar las intervenciones preventivas, diagnósticas y terapéuticas (métodos, procedimientos y tratamientos). Incluso, las mejores intervenciones probadas deben ser evaluadas continuamente a través de la investigación para que sean seguras, eficaces, efectivas, accesibles y de calidad. El presente estudio posee un diseño de prueba diagnóstica, y fue propuesto para promover la implementación de un procedimiento novedoso, seguro y accesible para lograr un diagnóstico precoz y tratamiento ulterior.

Artículo N°7: La investigación médica está sujeta a normas éticas que sirven para promover y asegurar el respeto a todos los seres humanos y para proteger su salud y sus derechos individuales. Este estudio se siguió de manera implacable los estándares éticos para preservar los derechos de los pacientes

Artículo N°14: El médico que combina la investigación médica con la atención médica debe involucrar a sus pacientes en la investigación sólo en la medida en que esto acredite un justificado valor potencial preventivo, diagnóstico o terapéutico y si el médico tiene buenas razones para creer que la participación en el estudio no afectará de manera adversa la salud de los pacientes que toman parte en la investigación. El uso de la ultrasonografía transorbital es una técnica de exploración segura e inocua para el ser humano y puede ser realizado múltiples veces sin recibir ningún daño colateral.

Artículo N°21: La investigación médica en seres humanos debe conformarse con los principios científicos generalmente aceptados y debe apoyarse en un profundo conocimiento de la bibliografía científica, en otras fuentes de información pertinentes, así como en experimentos de laboratorio correctamente realizados y en animales, cuando sea oportuno. Se debe cuidar también del bienestar de los animales utilizados en los experimentos. Se hizo una revisión exhaustiva de bibliografía científica disponible que posea relación entre el diámetro de la vaina del nervio óptico medido por ultrasonografía y la hipertensión intracraneana en pacientes con traumatismo craneoencefálico severo.

IV. RESULTADOS

En la presente investigación observacional, analítica y de pruebas diagnósticas se hizo la recolección de datos con la ayuda de la ficha observacional (anexo 01) e historia clínica de pacientes con traumatismo craneoencefálico severo con sospecha de hipertensión intracraneana, atendidos en el servicio de shock trauma - Unidad de cuidados intensivos del Hospital Regional Docente de Trujillo durante el periodo Mayo del 2019 - Enero del 2020; teniendo una totalidad de 43 pacientes, que cumplieron con los criterios de inclusión y exclusión previamente establecidos, fueron evaluados de acuerdo a la “Regla de Decisión Clínica” para identificar hipertensión intracraneana, de los cuales 67,4 % cumplieron con dichos criterios y 32,6 % no los cumplieron. **(Tabla N°1)**

Se analizaron los datos mediante la curva de características operador-receptor (ROC) y se obtuvo que un diámetro de la vaina del nervio óptico de 6.05 mm es el punto de corte óptimo y equivalente a hipertensión intracraneana, a su vez se obtuvo un área bajo la curva (AUC) de 0.776 por lo cual la exactitud de esta prueba es estadísticamente significativa ($P=0.004$). **(Tabla N°2) (Figura N°1) (Figura N°2)**

Con el punto de corte establecido mediante la curva ROC se obtuvo una sensibilidad y especificidad de 82,76% y 57,14%, respectivamente y un valor de predicción positiva y negativa de 80% y 61.54%; a su vez la razón de verosimilitud positiva y negativa hallada fue de 1.93 y 0.3. **(Tabla N°3)**

En cuanto a las variables intervinientes, las variables edad y escala de coma de Glasgow no cumplen con el supuesto de normalidad por lo tanto se utilizó mediana en lugar de media y rangos intercuartílicos en lugar de desviación estándar, y como prueba estadística se utilizó la U de Mann-Whitney en lugar

de T-student. De la totalidad de pacientes con hipertensión intracraneana, 27 fueron hombres y 2 mujeres, con una edad media de 37 años y mediana de escala de coma de Glasgow al ingreso de 6, mientras que los pacientes que no cumplieron con los criterios de hipertensión intracraneana, de los cuales 12 hombres y 2 mujeres, con una edad mediana de 41 años y una mediana escala de Glasgow ingreso de 7. La única variable que se asocia a hipertensión intracraneana es la escala de coma de Glasgow al ingreso por tener un valor $p < 0,05$, quiere decir que el valor de esta escala es menor en valor mediano en los pacientes que tienen hipertensión intracraneana en comparación con los que no tienen esta patología, por otro lado, No se encontraron diferencias significativas entre los 2 grupos en cuanto a sexo, edad, anisocoria e hipotensión arterial diastólica. **(Tabla N°4)**

Tabla N°1

Correlación entre Hipertensión Intracraneal según “Regla de Decisión Clínica” y Diámetro de la Vaina del Nervio Óptico medido por ultrasonografía en Pacientes con Traumatismo Craneoencefálico Severo en el Hospital Regional Docente de Trujillo, periodo Mayo del 2019 - Enero del 2020

Paciente N°	Diámetro de la Vaina del Nervio Óptico medido por Ultrasonografía (mm). Se considero el mayor diámetro	Hipertensión Intracraneal Según “Regla de Decisión Clínica”	
		SI	NO
1	5.2 mm		X
2	5.2 mm		X
3	5.4 mm		X
4	5.5 mm	X	
5	5.6 mm	X	
6	5.6 mm	X	
7	5.7 mm	X	
8	5.8 mm		X
9	5.9 mm		X
10	6 mm		X
11	6 mm		X
12	6 mm		X
13	6 mm	X	
14	6.1 mm	X	
15	6.1 mm	X	
16	6.2 mm		X
17	6.2 mm		X

18	6.2 mm	X	
19	6.2 mm	X	
20	6.2 mm	X	
21	6.3 mm		X
22	6.3 mm	X	
23	6.4 mm		X
24	6.4 mm	X	
25	6.4 mm	X	
26	6.5 mm		X
27	6.5 mm		X
28	6.5 mm	X	
29	6.5 mm	X	
30	6.5 mm	X	
31	6.5 mm	X	
32	6.6 mm	X	
33	6.7 mm	X	
34	6.7 mm	X	
35	6.8 mm	X	
36	6.8 mm	X	
37	6.8 mm	X	
38	6.9 mm	X	
39	7 mm	X	
40	7 mm	X	
41	7 mm	X	
42	7 mm	X	
43	7 mm	X	

Fuente: Historia clínica y Ficha observacional

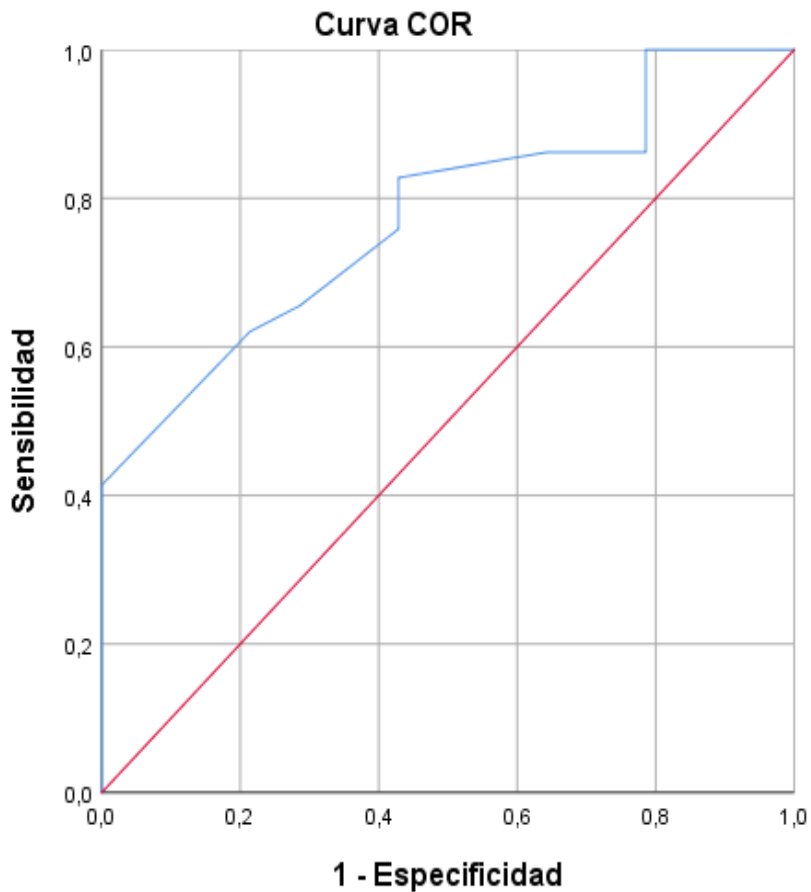
Tabla N°2

Coordenadas de la curva ROC del diámetro de la vaina del nervio óptico para el diagnóstico de Hipertensión Intracraneana en Pacientes con Traumatismo Craneoencefálico Severo en el Hospital Regional Docente de Trujillo, periodo Mayo del 2019 - Enero del 2020

Positivo si es mayor o igual que ^a	Sensibilidad	1 - Especificidad	Especificidad
4.2000	1.000	1.000	0.000
5.3000	1.000	0.857	0.143
5.4500	1.000	0.786	0.214
5.5500	0.966	0.786	0.214
5.6500	0.897	0.786	0.214
5.7500	0.862	0.786	0.214
5.8500	0.862	0.714	0.286
5.9500	0.862	0.643	0.357
6.0500	0.828	0.429	0.571
6.1500	0.759	0.429	0.571
6.2500	0.655	0.286	0.714
6.3500	0.621	0.214	0.786
6.4500	0.552	0.143	0.857
6.5500	0.414	0.000	1.000
6.6500	0.379	0.000	1.000
6.7500	0.310	0.000	1.000
6.8500	0.207	0.000	1.000
6.9500	0.172	0.000	1.000
8.0000	0.000	0.000	1.000

Punto de corte: 6,05

Figura N°1:
Curva ROC del Diámetro de la Vaina del Nervio Óptico para el
Diagnóstico de Hipertensión Intracraneana en Pacientes con
Traumatismo Craneoencefálico Severo en el Hospital Regional Docente
de Trujillo, periodo Mayo del 2019 - Enero del 2020



Los segmentos de diagonal se generan mediante empates.

AUC = 0,776 (IC 95% 0.638-0.914)

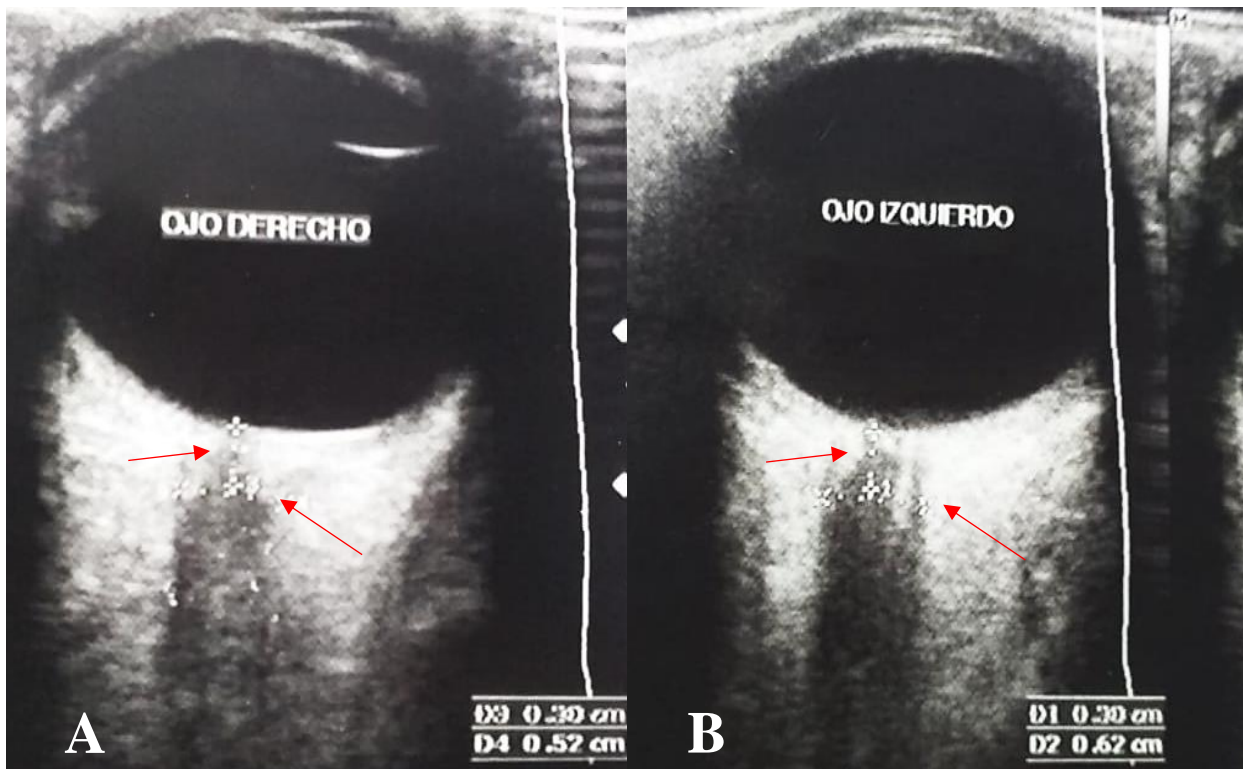
Fuente: Ficha observacional

Figura N°2:

Imágenes del diámetro de la vaina del nervio óptico medido por ultrasonografía a una distancia de 3 mm del borde de la retina en Pacientes con Traumatismo Craneoencefálico Severo en el Hospital Regional Docente de Trujillo, periodo Mayo del 2019 - Enero del 2020

A. Lado derecho: diámetro de la vaina del nervio óptico de 5.2 mm
equivalente a presión intracraneana normal

B. Lado izquierdo: diámetro de la vaina del nervio óptico de 6.2 mm
equivalente a Hipertensión intracraneana



Fuente: Ecógrafo Samsung Medison EKO 7 con transducción lineal de 8 MHz

Tabla N°3

Diámetro elevado de la Vaina del Nervio Óptico e Hipertensión Intracraneana en Pacientes con Traumatismo Craneoencefálico Severo en el Hospital Regional Docente de Trujillo, periodo Mayo del 2019 - Enero del 2020

Diámetro elevado de la Vaina del Nervio Óptico	Hipertensión Intracraneana según “Regla de Decisión Clínica”		Total
	Si	No	
Elevado	24	6	30
No elevado	5	8	13
Total	29	14	43

Punto de corte: $\geq 6,05$

Indicadores	Valor	IC (95%)	
Sensibilidad (%)	82.76	67.29	98.23
Especificidad (%)	57.14	27.65	86.64
Valor predictivo + (%)	80.00	64.02	95.98
Valor predictivo - (%)	61.54	31.25	91.83
Razón de verosimilitud +	1.93	1.03	3.62
Razón de verosimilitud -	0.3	0.12	0.76

Fuente: Historia clínica

Tabla N°4

Distribución de variables intervinientes asociadas a Hipertensión Intracraneana en Pacientes con Traumatismo Craneoencefálico Severo en el Hospital Regional Docente de Trujillo, periodo Mayo del 2019 - Enero del 2020

Variables intervinientes		Hipertensión Intracraneana según "Regla de Decisión Clínica"		p
		Si = 29	No= 14	
Edad		37 (25-57)	41 (30-54)	1,000
Escala de Coma de Glasgow		6 (5-7)	7 (7-7)	0,031
Sexo	Masculino	27 (93)	12 (86)	0,434
	Femenino	2 (7)	2 (14)	
Hipotensión arterial diastólica	Si	13 (45)	6 (43)	0,903
	No	16 (55)	8 (57)	
Anisocoria	Si	16 (55)	6 (43)	0,449
	No	13 (45)	8 (57)	

mediana (P25 P75), U de Mann-Whitney, $p < 0,05$ significativo

n (%), Chi Cuadrado de Pearson, $p < 0,05$ significativo

Fuente: Historia clínica

V. DISCUSION

El traumatismo craneoencefálico severo es un problema de salud pública y es considerado como una enfermedad silenciosa que afecta a cerca de 70 millones de personas al año. Debido a que es una importante causa de ingreso hospitalario, se continúa investigando alternativas para el diagnóstico precoz de hipertensión intracraneana, la cual es la principal causa de mal pronóstico en pacientes con traumatismo craneoencefálico severo. (35) En países, como el Perú con recursos limitados en el área de salud, es poco factible la utilización del catéter de monitoreo de presión intracraneana, además de ello en costo-beneficio no se justifica su uso puesto que no mejora la mortalidad, solo disminuye la estancia en Unidad de cuidados intensivos y el tiempo de ventilación mecánica. (36,37) Por otro lado, en la mayoría de hospitales del Perú el diagnóstico de Hipertensión intracraneana se realiza mediante hallazgos clínico-tomográficos por lo cual una forma metódica y ordenada es la “Regla de Decisión Clínica”, la cual está validada en Latinoamérica y se basa principalmente en la clasificación tomográfica de Marshall, posee una incidencia de hipertensión intracraneana de 75% en Marshall III, 100% en Marshall IV y 100% en Marshall VI. (33,38,39)

Por lo mencionado es necesario el desarrollo de un método diagnóstico indirecto que permita corroborar la presencia o ausencia de Hipertensión intracraneana de manera cualitativa, que sea accesible a la mayoría de centros de salud de diferentes niveles para mejorar de manera sustancial el pronóstico a corto y largo plazo, a su vez evitaría el sobretratamiento. (18,19)

En esta investigación se planteó un método indirecto para medir la presión intracraneana a través del diámetro de la vaina del nervio óptico medido por

ultrasonografía. A partir de los hallazgos encontrados se acepta la hipótesis alternativa general que establece que el diámetro de la vaina del nervio óptico por ultrasonografía puede diagnosticar de manera indirecta hipertensión intracraneana. Nuestros resultados demostraron que el punto de corte óptimo del diámetro de la vaina del nervio óptico de 6,05 mm, guardan relación con lo que sostienen Altayarl et al, que evaluaron a 48 pacientes con traumatismo craneoencefálico severo y estableció una relación entre los hallazgos tomográficos sugestivos de hipertensión intracraneana y un diámetro de la vaina del nervio óptico $> 6,1$ mm como punto de corte, con un área bajo la curva (AUC) de 0,85 ($p=0.006$), sensibilidad de 84,62%, especificidad de 66,67%, valor de predicción positiva y negativa de 78, 6% y 75% respectivamente. (40) Por otro lado, Munawar et al, evaluaron a 100 pacientes con traumatismo craneoencefálico severo y consideraron como estándar diagnóstico a los hallazgos tomográficos sugestivos de edema cerebral difuso y los compararon con el diámetro de la vaina del nervio óptico medido por ecografía, donde se obtuvo un punto de corte de ≥ 5.8 mm, con una sensibilidad de 94%, especificidad de 96.08%, valor de predicción positivo y negativo de 92,08% y 94.23% ($P<0,05$) respectivamente. (41) Nuestra investigación consta de significancia estadística, pero con un impacto de utilidad clínica regular debido a que la razón de verosimilitud positivo no es superior a 10 y la razón de verosimilitud negativo no es inferior a 0,3; esto se debió principalmente al pequeño tamaño de muestra. (42)

En la actualidad no existe un punto de corte estandarizado para definir a un paciente con hipertensión intracraneana, se debe a factores como sexo, edad, raza y peso; así como lo demuestra Lijuan Wang et al, que realizaron una

medición del diámetro de la vaina del nervio óptico por ecografía a 230 pacientes, y se obtuvo un valor > 4.3 mm, el cual era que era equivalente a hipertensión intracraneana; dicho valor es inferior al de otros países, concluyendo que existe un componente étnico-racial. (43) A su vez García et al, demostró que hay diferencia de 0.4 mm de diámetro a favor del sexo masculino y en pacientes mayores de 50 años. (44) Por otro lado, el porcentaje de pacientes que no tuvieron asociación entre la hipertensión intracraneana y el diámetro de la vaina del nervio óptico medido por ultrasonografía, se debió a que esta estructura no es completamente circular y el espacio subaracnoideo es una cámara heterogénea. (45)

En lo que respecta a las variables intervinientes, la única variable que se asoció a hipertensión intracraneana fue la escala de Glasgow al ingreso como lo respalda Majdan et al y Hoffman et al, los cuales describieron una notable asociación entre un bajo puntaje de escala de coma de Glasgow al ingreso y la hipertensión intracraneana secundaria a un traumatismo craneoencefálico severo a su vez las variables mencionadas se relacionan con una mortalidad cercana al 50%. También describieron que, de la totalidad de los pacientes, 45% desarrollara hipertensión intracraneal temprana (< 48 horas), 23% de manera tardía (> 48 h) y solo 32% no desarrollan hipertensión intracraneana; a su vez puede llegar a relacionarse con una mortalidad cercana al 50% (37, 46). Nourallah et al, en su análisis específico menciona que el sexo femenino se asocia menos a hipertensión intracraneana debido a que posee un mayor umbral que el sexo masculino; a su vez menciona que una presión intracraneana mayor a 20,5 mmHg se asocia con mal pronóstico a largo plazo

y una mayor a 21.3 mmHg con mortalidad. En nuestro estudio no es posible comentar debido a la escasa población femenina. (47)

Jahns et al, describió una asociación significativa entre hipertensión intracraneana y la anisocoria medida por pupilometría. También se encontró una asociación directa con el bajo puntaje de la escala de coma de Glasgow, posiblemente atribuida a la compresión directa del tronco encefálico ó la disminución de la perfusión del nervio óptico secundario a la hipertensión intracraneana. (48) En nuestro estudio no hubo asociación significativa probablemente debido a que depende la agudeza visual y experiencia del examinador por lo tanto puede haber mayor posibilidad de errores, a su vez puede verse afectado por el uso de sedantes.

Abdelmalik et al y Young et al, demostraron que los pacientes con hipotensión diastólica y sistólica después de un traumatismo craneoencefálico severo se asocian a mayor probabilidad de tener hipertensión intracraneana temprana y a su vez hay un 40% mayor riesgo de mortalidad (49). En contraste con nuestra investigación no se encuentra relación significativa probablemente debido a que los pacientes no tenían asociado shock distributivo y pérdida sanguínea significativa, también por menor lapso prehospitalario.

Nuestra investigación tiene las siguientes limitaciones, la primera fue que no se pudo culminar la recolección de la totalidad de los pacientes debido a que el Hospital regional de Trujillo es actualmente Hospital de referencia para casos de SARS-Coronavirus. La segunda limitación fue que no logro realizar el análisis estadístico con el punto de corte ≥ 5.2 mm del diámetro de la vaina del nervio óptico como se planteó, debido a que casi la totalidad de pacientes superada ese valor, e imposibilitaría el análisis completo de dicha investigación

por lo cual se realizó un análisis de curva ROC, como estaba considerado en uno de los objetivos. la cuarta limitación fue la ejecución del proyecto de investigación en solo el Hospital Regional Docente de Trujillo debido a que la técnica diagnostica empleada solo se emplea en dicho Hospital.

VI. CONCLUSIONES:

1. El diámetro elevado de la vaina del nervio óptico medido por ultrasonografía, es válido para el diagnóstico de Hipertensión Intracraneana en los pacientes con Traumatismo Craneoencefálico Severo en el Hospital Regional Docente de Trujillo, debido a que se demostró su correlación con la “Regla de Decisión Clínica” y se obtuvo resultados estadísticos significativos.
2. En esta investigación se estableció el punto de corte óptimo de 6,05 mm para definir el diámetro patológico de la vaina del nervio óptico. Esto, mediante la aplicación de la curva de características Operador-Receptor, se obtuvo una sensibilidad de 82.76%, especificidad de 57.14%, valor de predicción positiva de 80% y valor de predicción negativa de 61.54%, dichos indicadores son trascendentales para esta prueba diagnóstica, ya que es la primera investigación documentada en el país.
3. La prueba diagnóstica de medición del diámetro de la vaina del nervio óptico por ultrasonografía es aplicable en los pacientes con Traumatismo Craneoencefálico Severo, debido a que se obtuvieron resultados reales y fidedignos.

VII. RECOMENDACIONES:

Considerando que la hipertensión intracraneana secundaria a un traumatismo craneoencefálico severo es causa frecuente de ingreso hospitalario, y produce una elevada tasa de morbimortalidad con incremento de costos, por otro lado es una enfermedad potencialmente tratable y reversible por lo cual es necesario emplear procedimientos diagnósticos alternativas que sean económicos, inocuos, repetibles y que sea accesible al personal de salud, por lo cual la medición de la vaina del nervio óptico por ultrasonografía debido a su rendimiento válido, corrobora el diagnóstico de hipertensión intracraneana manera cualitativa en pacientes con traumatismo craneoencefálico severo, de tal forma que debe implementarse como protocolo en Unidad de cuidados intensivos y Trauma shock de cada Hospital de Trujillo, debido a que muchas veces este servicio de Unidad de cuidados Intensivo se encuentra colapsado de pacientes. Es necesario que los médicos intensivistas reciban entrenamiento de ultrasonografía en paciente crítico. En vista de la trascendencia de nuestra investigación, al proporcionar una base de datos peruana, recomendamos ampliar este estudio en el Hospital Regional Docente de Trujillo y posteriormente realizar estudios multicéntricos con la finalidad de obtener resultados más precisos. Sería conveniente realizar futuras investigaciones en pacientes con traumatismo craneoencefálico severo, buscando una asociación entre el diámetro elevado de la vaina del nervio óptico medido por ultrasonografía y pronóstico neurológico y mortalidad.

REFERENCIAS BIBLIOGRÁFICAS:

1. Accidentes de tránsito [Base de datos en línea]. [citado 2019 Abr 6].
Disponible en: <https://www.who.int/es/news-room/fact-sheets/detail/road-traffic-injuries>
2. Análisis de las causas de mortalidad en el Perú, 1986-2015. Perú: Ministerio de Salud, centro nacional de epidemiología, prevención y control de enfermedades; 2018 [citado 8 de abril de 2019]. Disponible en: https://www.dge.gob.pe/portal/docs/asis/Asis_mortalidad.pdfhttps://www.dge.gob.pe/portal/docs/asis/Asis_mortalidad.pdf 3
3. Primera encuesta nacional especializada sobre discapacidad 2012 [Base de datos en línea]. Perú: Instituto nacional de estadística e informática, 2014 [citado 8 de abril de 2019]. Disponible en: https://www.inei.gob.pe/media/MenuRecursivo/publicaciones_digitales/Est/Lib1171/ENEDIS%202012%20-%20COMPLETO.pdf
4. Sánchez Álvarez-Pedrosa C. Diagnóstico por imagen. Madrid: Marbán; 2009.
5. Karakitsos D, Soldatos T, Gouliamos A, Armaganidis A, Poularas J, Kalogeromitros A, et al. Transorbital Sonographic Monitoring of Optic Nerve Diameter in Patients With Severe Brain Injury. Transplantation Proceedings. 2006; 38(10): 3700-6.
6. Zarranz J. Neurología + Studentconsult en español. Elsevier España; 2013. 1012 p.
7. Lazaridis C, DeSantis S, Smielewski P, Menon D, Hutchinson P, Pickard J, et al. Patient-specific thresholds of intracranial pressure in severe traumatic brain injury. Journal of Neurosurgery. 2014; 120(4): 893-900.

8. Jha R, Kochanek P, Simard J. Pathophysiology and treatment of cerebral edema in traumatic brain injury. *Neuropharmacology*. 2019; 145: 230-46.
9. Geeraerts T, Velly L, Abdennour L, Asehnoune K, Audibert G, Bouzat P, et al. Management of severe traumatic brain injury (first 24hours). *Anaesth Crit Care Pain Med*. 2018; 37(2): 171-86.
10. Galgano M, Toshkezi G, Qiu X, Russell T, Chin L, Zhao L. Traumatic Brain Injury. *Cell Transplant*. 2017 Jul; 26(7): 1118-30.
11. Aduayi O, Asaleye C, Adetiloye V, Komolafe E, Aduayi V. Optic nerve sonography: A noninvasive means of detecting raised intracranial pressure in a resource-limited setting. *J Neurosci Rural Pract*. 2015; 6(4): 563-7.
12. Robba C, Donnelly J, Cardim D, Tajsic T, Cabeleira M, Citerio G, et al. Optic nerve sheath diameter ultrasonography at admission as a predictor of intracranial hypertension in traumatic brain injured patients: a prospective observational study. *J Neurosurg*. 2019; 1-7.
13. Robba C, Cardim D, Tajsic T, Pietersen J, Bulman M, Rasulo F, et al. Ultrasound non-invasive measurement of intracranial pressure in neurointensive care: A prospective observational study. *Plos Med*. 2017; 14(7): 126.
14. Esper R, Flores O, Peña C, Carrillo D, Carrillo J, Carrillo C, et al. Evaluación ultrasonográfica del diámetro de la vaina del nervio óptico (DVNO) para la medición de la presión intracraneana (PIC): a propósito de un caso. *Gaceta Médica de México*. 2014; 150:165-70
15. Khalili H, Sadraei N, Niakan A, Ghaffarpasand F, Sadraei A. Role of Intracranial Pressure Monitoring in Management of Patients with Severe

- Traumatic Brain Injury: Results of a Large Level I Trauma Center in Southern Iran. *World Neurosurgery*. 2016; 94: 120-5.
16. Hendrickson P, Pridgeon J, Temkin N, Dikmen S, Videtta W, Petroni G, et al. Development of a Severe TBI Consensus-Based Treatment Protocol Conference in Latin America. *World Neurosurg*. 2018; 110: e952-7.
 17. Kim S, Hong E, Kim H, Lee S, Jeon J. Ultrasonographic optic nerve sheath diameter to detect increased intracranial pressure in adults: a meta-analysis. *Acta Radiol*. 2019; 60(2): 221-9.
 18. Kim DH, Jun J-S, Kim R. Ultrasonographic measurement of the optic nerve sheath diameter and its association with eyeball transverse diameter in 585 healthy volunteers. *Sci Rep*. 2017; 7.
 19. Ochoa Pérez L, & Cardozo Ocampo A. Aplicaciones de la ultrasonografía en el sistema nervioso central para neuroanestesia y cuidado neurocrítico. *Revista Colombiana de Anestesiología*. 2015; 26.
 20. Sánchez-Torres C. Diámetro de la vaina del nervio óptico y tomografía axial computada en traumatismo craneoencefálico como predictor de hipertensión intracraneal (Artículo de Revisión). 2017; 7(4): 15.
 21. Ballantyne S, O'Neill G, Hamilton R, Hollman A. Observer variation in the sonographic measurement of optic nerve sheath diameter in normal adults. *Eur J Ultrasound*. 2002; 15(3): 145-9.
 22. Zeiler F, Ziesmann M, Goeres P, Unger B, Park J, Karakitsos D, et al. A unique method for estimating the reliability learning curve of optic nerve sheath diameter ultrasound measurement. *Crit Ultrasound J*. 2016; 8(1): 9.

- 23.** Papalini E. Optic nerve: measure the diameter of its sheath to detect intracranial hypertension. *Revista Brasileira de Oftalmologia*. 2018; 77(2): 68-71.
- 24.** Masquère P, Bonneville F, Geeraerts T. Optic nerve sheath diameter on initial brain CT, raised intracranial pressure and mortality after severe TBI: an interesting link needing confirmation. *Critical Care*. 2013; 17(3): 151.
- 25.** Waheed S, Baig M, Siddiqui E, Jamil D, Bashar M, Feroze A. Prognostic significance of optic nerve sheath diameter on computed tomography scan with severity of blunt traumatic brain injury in the emergency department. *J Pak Med Assoc*. 2018; 68(2): 268-71.
- 26.** Raffiz M, Abdullah J. Optic nerve sheath diameter measurement: a means of detecting raised ICP in adult traumatic and non-traumatic neurosurgical patients. *The American Journal of Emergency Medicine*. 2017; 35(1): 150-3.
- 27.** Frumin E, Schlang J, Wiechmann W, Hata S, Rosen S, Anderson C, et al. Prospective analysis of single operator sonographic optic nerve sheath diameter measurement for diagnosis of elevated intracranial pressure. *West J Emerg Med*. 2014; 15(2): 217-20.
- 28.** Maissan I, Dirven P, Haitzma I, Hoeks S, Gommers D, Stolker R. Ultrasonographic measured optic nerve sheath diameter as an accurate and quick monitor for changes in intracranial pressure. *Journal of Neurosurgery*. 2015; 123(3): 743-7.
- 29.** Ertl M, Weber S, Hammel G, Schroeder C, Krogias C. Transorbital Sonography for Early Prognostication of Hypoxic-Ischemic

- Encephalopathy After Cardiac Arrest. Journal of Neuroimaging 2018; 00:1-7.
- 30.** Tayal V, Neulander M, Norton H, Foster T, Saunders T, Blaivas M. Emergency department sonographic measurement of optic nerve sheath diameter to detect findings of increased intracranial pressure in adult head injury patients. Ann Emerg Med. 2007; 49(4): 508-14.
- 31.** Komut E, Kozacı N, Sönmez B, Yılmaz F, Komut S, Yıldırım Z, et al. Bedside sonographic measurement of optic nerve sheath diameter as a predictor of intracranial pressure in ED. The American Journal of Emergency Medicine. 2016; 34(6): 963-7.
- 32.** Ayyan S, Rohan V, Suresh G. Sonographic Measurement of Optic Nerve Sheath Diameter Compared With CT Scan for Detecting Elevated Intracranial Pressure of Head Injury Patients in Emergency Department. Annals of Emergency Medicine. 2017; 70(4): S155-6.
- 33.** Alali A, Temkin N, Barber J, Pridgeon J, Chaddock K, Dikmen S, et al. A clinical decision rule to predict intracranial hypertension in severe traumatic brain injury. J Neurosurg. 2018; 1-8.
- 34.** Declaración de Helsinki. 2013. [Base de datos en línea]. [citado 2019 Abr 7]. Disponible en: <http://www.isciii.es/ISCIII/es/contenidos/fd-investigacion/fd-evaluacion/fd-evaluacion-etica-investigacion/Declaracion-Helsinki-2013-Esp.pdf>
- 35.** Dewan MC, Rattani A, Gupta S, Baticulon RE, Hung Y-C, Punchak M, et al. Estimating the global incidence of traumatic brain injury. J Neurosurg. 2018; 1-18.

- 36.** Brown J, Kheng M, Carney N, Rubiano A, Puyana J. Geographical Disparity and Traumatic Brain Injury in America: Rural Areas Suffer Poorer Outcomes. *J Neurosci Rural Pract.* 2019; 10(1): 10-5.
- 37.** Hoffman H, Bunch K, Protas M, et al C. The Effect of Timing of Intracranial Pressure Monitor Placement in Patients with Severe Traumatic Brain Injury. *Neurocrit Care.* 2020.
- 38.** Bejarano L, Ramírez D, Ramírez M. Traumatismo craneoencefálico en niños: relación entre los hallazgos tomográficos y el pronóstico. *Revista de Especialidades Médico-Quirúrgicas*, vol. 13, núm. 2, abril-junio, 2008, pp. 60-68
- 39.** Vega L. Escala Tomográfica de Lawrence Marshall en el Trauma Craneoencefálico Pediátrico, experiencia en el centenario hospital miguel hidalgo. serie de casos. [tesis para especialidad en pediatría]. Universidad Autónoma de Aguascalientes; 2015.
- 40.** Geeraerts T, Velly L, Abdennour L, Asehnoune K, Audibert G, Bouzat P, et al. Management of severe traumatic brain injury (first 24hours). *Anaesth Crit Care Pain Med.* 2018; 37(2): 171-86.
- 41.** Munawar K, Khan M, Hussain S, Qadeer A, Shad Z, Bano S, et al. Optic Nerve Sheath Diameter Correlation with Elevated Intracranial Pressure Determined via Ultrasound. *Cureus Journal of Medical Science.* 2019; 11(2).
- 42.** Silva C, Molina M. Likelihood ratio (razón de verosimilitud): definición y aplicación en Radiología. *RAR. Elsevier;* 2017; 81(3): 204-8.

- 43.** Wang L, Feng L, Yao Y, Deng F, Wang Y, Feng J, et al. Ultrasonographic Evaluation of Optic Nerve Sheath Diameter among Healthy Chinese Adults. *Ultrasound Med Biol.* 2016; 42(3): 683-8.
- 44.** Garcia J, Garcia P, Rosen R, Finger P. A 3-dimensional ultrasound C-scan imaging technique for optic nerve measurements. *Ophthalmology.* 2004; 111(6): 1238-43.
- 45.** Chen L, Wang L, Hu Y, Jiang X, Wang Y, Xing Y. Ultrasonic measurement of optic nerve sheath diameter: a non-invasive surrogate approach for dynamic, real-time evaluation of intracranial pressure. *British Journal of Ophthalmology.* BMJ Publishing Group Ltd; 2019; 103(4): 437-41.
- 46.** Majdan M, Mauritz W, Wilbacher I, Brazinova A, Rusnak M, Leitgeb J. Timing and duration of intracranial hypertension versus outcomes after severe traumatic brain injury. *Minerva Anesthesiol.* 2014; 80(12): 1261-72.
- 47.** Nourallah B, Zeiler F, Calviello L, Smielewski P, Czosnyka M, Menon D. Critical thresholds for intracranial pressure vary over time in non-craniectomised traumatic brain injury patients. *Acta Neurochir (Wien).* 2018; 160(7): 1315-24
- 48.** Jahns F, Miroz J, Messerer M, Daniel RT, Taccone F, Eckert P, et al. Quantitative pupillometry for the monitoring of intracranial hypertension in patients with severe traumatic brain injury. *Crit Care.* 2019; 23.
- 49.** Abdelmalik P, Draghic N, Ling. Management of moderate and severe traumatic brain injury. *Transfusion.* 2019; 59(S2): 1529-38.

VII. ANEXOS

ANEXO 01:

VALIDEZ DEL DIÁMETRO DE LA VAINA DEL NERVIO ÓPTICO POR ULTRASONOGRAFÍA PARA EL DIAGNÓSTICO DE HIPERTENSION INTRACRANEANA EN TRAUMATISMO CRANEOENCEFÁLICO SEVERO

HOJA DE RECOLECCION DE DATOS

Nombre:

Nº:

1. Edad: (años)

2. Sexo: (M) (F)

3. Escala de coma de Glasgow (ingreso) :

➤ Motor:

Ocular:

Verbal:

4. Lapso post traumatismo encéfalo craneano:

➤ < 12 horas () _____ > 12 horas () _____

5. Antecedentes:

➤ Trauma ocular ()

Patología tiroidea ()

➤ Tumor cerebral ()

Esclerosis múltiple ()

➤ Lupus eritematoso Sistémico ()

Glaucoma ()

➤ Meningitis ()

Otros: _____

6. Anisocoria: (SI) (NO)

7. Hipotensión Arterial diastólica: (SI) (NO)

11. Diámetro elevado de la vaina del Nervio Óptico ($\geq 5,2$ mm): (SI) (NO)

➤ Derecho: _____ Izquierdo: _____

12. "Regla de Decisión Clínica":

"Regla de Decisión Clínica para la predicción de la Hipertensión Intracraneal en Traumatismo Craneoencefálico Severo"	
Se debe sospechar una ICP alta y debe iniciarse el monitoreo de ICP y / o el tratamiento de reducción de la ICP en presencia de 1 criterio mayor o 2 criterios menores.	
CRITERIOS MAYORES:	
Cisternas comprimidas (Marshall DI III)	()
Desplazamiento de la línea media > 5 mm (Marshall DI IV)	()
Lesión masiva no evacuada (> 25 cm ³)	()
CRITERIOS MENORES:	
Puntaje GCS motor ≤ 4	()
Asimetría pupilar	()
Reactividad pupilar anormal	()
Marshall DI II (las cisternas basales están presentes con un cambio en la línea media de lesión de 0–5 mm y / o alta o de densidad mixta de ≥ 25 cm ³)	()
DI = lesión difusa; GCS = Escala de Coma de Glasgow; ICP = presión intracraneal;	