

**UNIVERSIDAD PRIVADA ANTENOR ORREGO
FACULTAD DE CIENCIAS AGRARIAS
ESCUELA PROFESIONAL DE MEDICINA VETERINARIA Y
ZOOTECNIA**



**CONTRIBUCIÓN AL ESTUDIO MACROSCÓPICO Y MICROSCÓPICO
DEL APARATO DIGESTIVO DE CAÑAN (*Dicrodon guttulatum*)**

**Tesis para optar el título de:
Médico Veterinario Zootecnista**

CARMEN GRACIELA RAMIREZ VENEGAS

**TRUJILLO, PERÚ
2016**

La presente tesis ha sido revisada y aprobada por el siguiente Jurado:

Ing. Dr. Wilson Lino Castillo Soto
PRESIDENTE

M.V. Vilma Patricia Guerrero Díaz
SECRETARIO

M.V. Raquel Patricia Ramírez Reyes
VOCAL

M.V. Mg. César Leopoldo Lombardi Pérez
ASESOR

DEDICATORIA

A Dios y a mi familia que han estado conmigo en todo momento, especialmente a mis abuelos que desde el cielo me siguen cuidando y guiando por el buen camino.

AGRADECIMIENTOS

A Dios, porque siempre estuvo guiando mi camino y por regalarme tantas personas maravillosas, a mi familia y amigos.

A mi asesor por su dedicación en la elaboración de esta tesis.

A mis amigas por compartir gratos momentos y conocimientos durante el desarrollo de nuestra profesión, por la comprensión y por la ayuda en toda mi carrera.

También me gustaría agradecer a mis profesores, porque todos han aportado con un granito de arena a mi formación.

A las diferentes personas que no menciono pero apoyaron desinteresadamente en la ejecución de esta investigación.

ÍNDICE

	Página
CARÁTULA.....	i
PÁGINA DEL JURADO.....	ii
DEDICATORIA.....	iii
AGRADECIMIENTO.....	iv
ÍNDICE DE CUADROS.....	vii
ÍNDICE DE FIGURAS.....	viii
RESUMEN.....	x
ABSTRACT.....	xi
I. INTRODUCCIÓN	1
II. REVISIÓN DE BIBLIOGRAFÍA	2
2.1. Antecedentes Históricos.....	2
2.2. Clasificación Taxonómica de la Especie	3
2.3. Generalidades de la Especie.....	3
2.4. Características anatomomacrosópicas, histológicas y fisiológicas del sistema digestivo del cañán.....	4
III. MATERIALES Y MÉTODOS	9
3.1. Lugar de ejecución:	9
3.2. Lugar de procedencia y material biológico:	9
3.3. Toma de muestra:	9
3.4. Proceso para preparación de láminas:	10
IV. RESULTADOS.....	15
4.1. Anatomía macrosópica del aparato digestivo del cañán (<i>Dicrodon guttulatum</i>)	15
4.2. Anatomía microscópica del aparato digestivo del cañán macho (<i>Dicrodon guttulatum</i>)	22

4.2.2 Histología del Esófago	24
4.2.3 Histología del estómago	26
4.2.4 Histología del Intestino Delgado	27
4.2.5 Histología del Intestino Grueso	29
4.2.6 Histología de la cloaca	31
4.2.7 Histología del hígado.....	32
4.2.8 Histología del Páncreas	34
V. DISCUSIÓN	36
5.1. Lengua	36
5.2. Esófago	36
5.3. Estómago	36
5.4. Intestino Delgado	37
5.5. Intestino Grueso	38
5.6. Cloaca	38
5.7. Hígado.....	38
5.8. Páncreas	39
VI. CONCLUSIONES.....	40
VII. BIBLIOGRAFÍA.....	41

ÍNDICE DE CUADROS

	Página
Cuadro 1. Medidas de las estructuras anatómicas del Cañan (<i>Dicrodon guttulatum</i>)	15
Cuadro 2. Medidas del sistema digestivo del cañan (<i>Dicrodon guttulatum</i>) (cm).....	17

ÍNDICE DE FIGURAS

	Página
Figura 1. Longitud del Cañán (<i>Dicrodon guttulatum</i>)	16
Figura 2. Largo sin cola de cañan macho (<i>Dicrodon guttulatum</i>)	16
Figura 3. Extremidad anterior de cañán macho (<i>Dicrodon guttulatum</i>).....	16
Figura 4. Extremidad posterior de cañán macho (<i>Dicrodon guttulatum</i>).....	17
Figura 5. Aparato digestivo del cañan (<i>Dicrodon guttulatum</i>).....	18
Figura 6. Tamaño de Lengua de cañan (<i>Dicrodon guttulatum</i>).....	18
Figura 7. Tamaño de Esófago de cañan (<i>Dicrodon guttulatum</i>).....	19
Figura 8. Tamaño del Estómago de cañán (<i>Dicrodon guttulatum</i>).....	19
Figura 9. Tamaño del Intestino delgado del cañán (<i>Dicrodon guttulatum</i>).....	20
Figura 10. Tamaño del Intestino grueso del cañán (<i>Dicrodon guttulatum</i>)	20
Figura 11. Tamaño del Hígado de cañán (<i>Dicrodon guttulatum</i>).....	21
Figura 12. Tamaño del Páncreas de cañán (<i>Dicrodon guttulatum</i>).....	21
Figura 13. Lengua de Cañán (<i>Dicrodon guttulatum</i>) (100X).....	22
Figura 14. Lengua de Cañán (<i>Dicrodon guttulatum</i>) (400X).....	23
Figura 15. Lengua de Cañán (<i>Dicrodon guttulatum</i>) (400X).....	23
Figura 16. Esófago de Cañán (<i>Dicrodon guttulatum</i>) (100X).....	24

	Página
Figura 17. Esófago de Cañán (<i>Dicrodon guttulatum</i>) (400X).....	25
Figura 18. Esófago de Cañán (<i>Dicrodon guttulatum</i>) (100X)	25
Figura 19. Estómago de Cañán (<i>Dicrodon guttulatum</i>) (400X)	26
Figura 20. Intestino delgado (duodeno) Cañán (<i>Dicrodon guttulatum</i>) (40x).....	27
Figura 21. Intestino delgado (duodeno) Cañán (<i>Dicrodon guttulatum</i>) (100x).....	28
Figura 22. Intestino delgado (duodeno) Cañán (<i>Dicrodon guttulatum</i>) (400x).....	28
Figura 23. Intestino Grueso Cañán (<i>Dicrodon guttulatum</i>) (100x)	29
Figura 24. Intestino Grueso Cañán (<i>Dicrodon guttulatum</i>) (400x).....	30
Figura 25. Intestino Grueso Cañán (<i>Dicrodon guttulatum</i>) (1000x).....	30
Figura 26. Intestino Grueso (Cloaca). Cañán (<i>Dicrodon guttulatum</i>) (40x).....	31
Figura 27. Intestino Grueso (Cloaca). Cañán (<i>Dicrodon guttulatum</i>) (400x).....	32
Figura 28. Hígado Cañán (<i>Dicrodon guttulatum</i>) (40x)	33
Figura 29. Hígado Cañán (<i>Dicrodon guttulatum</i>) (100x).....	34
Figura 30. Páncreas Cañán (<i>Dicrodon guttulatum</i>) (400x).....	35
Figura 31. Páncreas Cañán (<i>Dicrodon guttulatum</i>) (1000x)	35

RESUMEN

La presente investigación se realizó en el cañán (*Dicrodon guttulatum*), una especie de reptil del género *Dicrodon*, distribuido específicamente en el territorio peruano, el cual se encuentra habitando los desiertos secos de la zona norte del Perú, extendiéndose por Jequetepeque, San Pedro de Lloc, Virú, entre otros y que actualmente se encuentra identificado como una especie en peligro de extinción con pocos estudios específicos respecto a su anatomía, fisiología, entre otros.

Los especímenes fueron colectados de un vendedor de este reptil para el consumo humano en el Distrito de San Pedro de Lloc, provincia de Pacasmayo, los cuales se eligieron al azar y fisiológicamente sanos; se obtuvieron muestras histológicas del sistema digestivo y se tiñeron con colorante de hematoxilina y eosina, para lograr identificar las diferentes estructuras histológicas ya que no hay ninguna literatura específica para este estudio y en esta especie.

En los resultados se han evidenciado que las estructuras como: Lengua, esófago, estómago, intestino delgado, intestino grueso, páncreas e hígado no presentan cambios histológicos respecto a las demás especies en mención.

ABSTRACT

This research was conducted in Canan (*Dicrodon guttulatum*), a species of reptile genus *Dicrodon*, distributed specifically in Peruvian territory, which is inhabiting the dry deserts of northern Peru, extending Jequetepeque, San Pedro de Lloc, Viru, among others and currently is identified as an endangered species with few specific studies regarding their anatomy, physiology, among others.

The specimens were collected from a seller of this reptile for human consumption in the District of San Pedro de Lloc, province of Pacasmayo, which were randomly selected and physiologically healthy; Histological samples of the digestive system were obtained and stained with hematoxylin and eosin dye, in order to identify the different histological structures as no specific literature for this study and in this species.

The results have shown that structures such as tongue, esophagus, stomach, small intestine, large intestine, pancreas and liver histological changes do not show respect to other species in question.

I. INTRODUCCIÓN

Existen más de 9547 especies de reptiles en el mundo, en el Perú se registran 452 especies de reptiles, los cuales se clasifican en 4 órdenes: *Crocodylia*, *Squamata*, *Testudines*, *Sphenodontia*. De estos cuatro órdenes; los tres primeros se registran para nuestro país, comprendiendo así 30 familias y 126 géneros, donde se encuentra comprendido el género *Dicrodon* representado por el *Dicrodon guttulatum*, una de las especies representativas para el territorio peruano y para el presente estudio.

Este pequeño reptil se encuentra distribuido en los desiertos de la costa norte del Perú, donde se desarrolla y cuya presencia ha sido testimoniada por diferentes culturas que convivieron y degustaron de su carne; la cual, actualmente, sigue siendo muy preciada, por lo cual, ha sido declarado por SERFOR como un animal en peligro de extinción; sustentado ello en la caza indiscriminada y la destrucción de su hábitat.

Por tal motivo, el presente trabajo se apoya en el estudio de las células, tejidos y órganos mediante la descripción morfológica e histológica; que nos permitirá describir los mecanismos fisiológicos, de tal manera que puedan ser más tarde aplicados al estudio y conocimiento de las alteraciones de la especie; así como también, contribuir en temas como reproducción, cría y reintroducción de la especie. Sin embargo, aun cuando la histología veterinaria es aislada en nuestra realidad y no ha incorporado los nuevos avances desarrollados; la histología tradicional siempre nos ayudará a entender que la estructura y función del organismo están relacionados estrechamente.

II. REVISIÓN DE BIBLIOGRAFÍA

2.1. Antecedentes Históricos

El *Dicrodon guttulatum*, comúnmente llamado cañan, es un pequeño reptil que vive en los bosques de algarrobo naturales de Virú, San Pedro de Lloc, y otros lugares de Norte del Perú, alimentándose principalmente de las vainas de algarroba (Gálvez y otros, 1999).

Esta especie de reptil perteneciente a la Familia Teiidae, se distribuye de Tumbes hasta Lima, aunque ha sido reportada sólo hasta La Libertad (Carrillo & Icochea, 1995). Existe pocos estudios relacionados a la vida y actividad del cañan, según Carrillo (1970), el cañan es de hábitos diurnos, herbívoros y viven en madrigueras muy profundas en la arena.

Según datos publicados sobre la utilización actual del *Dicrodon guttulatum* se refieren, con mayor detalle, a los valles de Moche, Virú y Chao, existiendo breves reportes de la actividad en el valle Jequetepeque (Gálvez y otros, 1999). De estudios realizados y recopilados por antropólogos, se puede determinar que su consumo, fue una práctica muy antigua y de diversas culturas hasta nuestros días, considerando que hay representaciones del cañán en los grabados en los petroglifos de Queneto y en los cerámicos de la cultura Virú (Zelada y Tirado, 2011); así como la importante recurrencia de la representación de estos reptiles en la cerámica ritual de la cultura Mochica (Gálvez y otros, 1999).

Entre los hallazgos más antiguos del consumo del *Dicrodon guttulatum* corresponde al Paijanense, cultura de cazadores y recolectores que se desarrolló en la costa norte del Perú entre los años 2000 y 7000 a.C. En restos de fauna del Paijanense, el *Dicrodon*

guttulatum ocupa el segundo lugar en importancia después de los caracoles terrestres (Gálvez y otros, 1999).

Posteriormente, reportan huesos de *Dicrodon guttulatum* el cual es denominado “lagartija” en excavaciones realizadas en la huaca Lucía-Cholope, del Horizonte Temprano situado en el complejo Batán Grande, valle de la Leche (Gálvez y otros, 1999).

2.2. Clasificación Taxonómica de la Especie

Según lo descrito por Gálvez y otros (2006), se considera al cañán en la siguiente clasificación:

Reino: Animalia

Phylum: Chordata

Género: *Dicrodon*

Especie: *Dicrodon guttulatum*

De las lagartijas que habitan la costa, el *Dicrodon guttulatum* es una de las tres especies de *Dicrodon* reportada para el Perú. (Carrillo e Icochea, 1995), perteneciente a los saurios pequeños escamosos que incluye lagartijas de cuerpo alargado, miembros bien desarrollados, provistas de escamas granulares dorsales, y las placas ventrales grandes, rectangulares; la cabeza tiene placas grandes (Pollack y otros, 2007).

2.3. Generalidades de la Especie

El *Dicrodon guttulatum* tiene hábitos diurnos, es un cavador por excelencia y viven bajo la arena, hacen sus madrigueras de uno a dos metros de profundidad, de tres a cuatro metros de largo y tiene laberínticos y diversos caminos, es un buen trepador, y destaca por los movimientos llamativos de sus extremidades anteriores. Sus tamaños

varían de 0,20 y 0,55 m., dependiendo si son hembras o machos. Es más abundante y presenta una vida activa en el verano, durante el cual almacena las reservas (cuerpos grasos) que utilizará en su hibernación, por lo cual es raro hallarlo en invierno (Zelada y Tirado, 2011).

En cuanto a la alimentación en reptiles, las dietas están basadas en la íntima relación con la abundancia del recurso alimentario (Aun y otros, 1999), la mayoría se alimentan de pequeños artrópodos y aunque algunos son omnívoros, sólo unas pocas especies son herbívoros estrictos (Leeuwen y otros, 2007).

En un reporte sobre de los hábitos alimenticios *Dicrodon guttulatum* se encontró que estos saurios menores son casi exclusivamente herbívoros, principalmente de hojas tiernas, frutos tiernos, seguido de semillas pequeñas entre otras herbáceas no identificadas; esto independientemente del sexo y la edad (Leeuwen y otros, 2007).

2.4. Características anatomomacroscópicas, histológicas y fisiológicas del sistema digestivo del cañán

La fisiología digestiva estudia los mecanismos que se encargan de transferir nutrientes orgánicos e inorgánicos del medio ambiente al medio interno, para luego ser conducidos por el sistema circulatorio a cada una de las células del organismo. Es un proceso bastante complejo que comprende la ingestión, la digestión y la absorción de nutrientes y el desplazamiento de estos a lo largo del tracto digestivo (Chauca, 1993).

La literatura respecto a la histología del *Dicrodon guttulatum* es escasa, razón por la cual estamos considerando la histología de los reptiles escamosos y entre sus partes encontramos: cavidad oral, lengua, esófago, estómago, intestino delgado y grueso, páncreas e hígado.

Cavidad Oral: El epitelio que tapiza la cavidad oral de los reptiles es similar al de los mamíferos y aves, es decir, epitelio estratificado plano parcialmente queratinizado (Carreira, 2005).

Lengua: La lengua está tapizada por un epitelio estratificado escamoso. Existen glándulas mucosas subyacentes al epitelio. A menudo estas glándulas están parcialmente rodeadas por tejido muscular esquelético. Muchos saurios poseen lenguas que terminan en numerosas papilas cubiertas con un mucus pegajoso que ayudan en la captura de presas (Fontanillas y otros, 1999).

Glándulas Salivales: Son estructuras glandulares túbuloacinares bien desarrolladas, cuya secreción es seromucosa. Los acini glandulares están revestidos por epitelio glandular cúbico con núcleos basales (Zelada, 2011).

Faringe: Está tapizada por un epitelio estratificado plano. Contiene glándulas mucosas simples caracterizadas por núcleos aplanados en posición basal. El grado de queratinización del epitelio refleja la dieta del animal (Zelada, 2011).

Esófago: Es muy similar al de vertebrados superiores. La mucosa consta de un epitelio estratificado plano o columnar bajo, lámina propia rica en tejido conectivo fibroso, y muscular de la mucosa. Se pueden encontrar agregados linfoides debajo de la membrana basal. La submucosa consta de tejido conectivo areolar laxo existiendo numerosas glándulas mucosas en la misma cuyos productos de secreción son transportados a la luz esofágica mediante ductos tapizados por epitelio simple cúbico. La túnica muscular es doble estando constituida por una capa circular interna y una longitudinal externa de músculo estriado. La capa más externa es una túnica adventicia (Carreira, 2005).

Estómago: Se distinguen las regiones cardial, fúndica y pilórica. La región cardial cambia de epitelio desde un epitelio estratificado plano de la región esofágica a un epitelio simple cilíndrico con núcleos en posición basal. En la mayoría de los reptiles la región fúndica representa la mayor superficie del estómago. El epitelio simple cilíndrico contiene numerosas células mucosas. El número de células caliciformes secretoras de mucina se incrementa desde la porción craneal del estómago hasta la región próxima al píloro (Zelada, 2011).

Las glándulas gástricas se componen de células cúbicas o poliédricas con citoplasma azul claro y otras más pequeñas con citoplasma eosinófilo con numerosos gránulos. Las primeras son las llamadas células claras, con núcleos basales o apicales. Las segundas son las células principales o zimógenas con núcleos preferentemente en situación central. No se han descrito células parietales en los reptiles (García y otros, 2005).

La porción pilórica del estómago se caracteriza por la pérdida de glándulas gástricas y sus proyecciones epiteliales. La pared gástrica tiene tres túnicas musculares, interna oblicua, circular media y longitudinal externa. Una serosa mesotelial es la envoltura externa (García y otros, 2005).

La región pilórica del estómago glandular termina en el esfínter pilórico. Se observa una transición abrupta desde la mucosa glandular del fundus a un epitelio caracterizado por la presencia de profundas glándulas pilóricas tapizadas por un único tipo celular cuyo citoplasma es uniformemente eosinófilo. La lámina propia contiene fibras musculares lisas originándose en la muscular de la mucosa, y ocasionales agregados linfoides. El número y distribución de estos agregados linfoides varía con los reptiles. El esfínter pilórico consta de una serosa externa, una capa

muscular longitudinal externa y una capa muscular circular interna, por debajo de una muscular de la mucosa, lámina propia y revestimiento epitelial mucoso (García y otros, 2005).

Intestino Delgado: El duodeno está tapizado por un epitelio simple cilíndrico. Se observan numerosas vellosidades intestinales consistentes en evaginaciones de la membrana mucosa que se proyectan hacia la luz del intestino delgado. En la lámina propia existen arteriolas, vénulas, capilares sanguíneos y linfáticos. En las capas más profundas de la mucosa se observan las glándulas de Lieberkühn (Carreira, 2005).

Las células caliciformes se distribuyen entre los enterocitos y son tanto más numerosas cuanto más distal es la región observada. La submucosa es gruesa pero no existen glándulas de Brunner. En la submucosa existen agregados linfoides conteniendo linfocitos y ocasionalmente macrófagos. La muscular interna y la muscular externa están bien desarrolladas. La capa más externa es una serosa. Las ramas de las arterias mesentéricas, venas y vasos linfáticos penetran en la pared intestinal en la unión mesentérica (Artacho y otros 2007).

La transición desde el duodeno, rico en vellosidades glandulares, hacia el yeyuno, está caracterizada por largas vellosidades con menos glándulas y más células caliciformes. El íleon presenta unas vellosidades más cortas y más gruesas con numerosos agregados linfoides y células caliciformes (Artacho y otros 2007).

Intestino Grueso: Está también tapizado por un epitelio simple cilíndrico con numerosas células caliciformes, particularmente entre las criptas formadas por vellosidades adyacentes. Son también más numerosos los agregados linfoides. Hay menos fibras musculares lisas en la lámina propia (Carreira, 2005).

La región rectal del intestino posterior se vacía por medio del coprodeum en la cloaca. La parte craneal de la cloaca está tapizada por un epitelio simple cúbico o cilíndrico bajo con numerosas células caliciformes. La cloaca terminal y/o ano está tapizada por un epitelio estratificado plano no queratinizado en algunas especies; en otras está tapizado de manera similar al colon terminal pero con pliegues rugosos prominentes más que vellosidades intestinales (Artacho y otros 2007).

Páncreas: El páncreas es una glándula mixta tanto exocrina como endocrina. El parénquima exocrino está constituido por glándulas tubulares ramificadas más que acinis y lobulillos (Artacho y otros 2007).

Hígado: El hígado de los reptiles muestra una estructura menos organizada en lobulillos hepáticos. En algunas especies, sí puede distinguirse el lobulillo clásico. Las áreas portales contienen ramas de la vena porta, arteria hepática y conductos biliares, y tejido conectivo interlobulillar. La vena central se localiza en el centro de los cordones de hepatocitos separados por sinusoides tapizados por endotelio. Las células de Kupffer se sitúan en los sinusoides y son más bien aplanadas. La vesícula biliar está inmersa en el lóbulo hepático derecho. Está revestida por un epitelio simple cilíndrico o pseudoestratificado. Bajo la lámina propia hay una túnica muscular lisa y en algunas reptiles glándulas mucosas. Una serosa típica delimita el órgano (Artacho y otros 2007).

III. MATERIALES Y MÉTODOS

3.1. Lugar de ejecución:

El estudio se llevó a cabo en el Laboratorio de Histología, Embriología y Patología Veterinaria de la Escuela Profesional de Medicina Veterinaria y Zootecnia de la Universidad Privada Antenor Orrego de la ciudad de Trujillo.

3.2. Lugar de procedencia y material biológico:

Los animales para el presente trabajo fueron provenientes de la localidad de San Pedro de Lloc, ubicado en la costa norte del Perú. Se incluyó en el estudio 3 individuos de cañán (*Dicrodon guttulatum*) al azar.

3.3. Toma de muestra:

a. Necropsia

Los cañanes fueron sacrificados mediante un traumatismo en el cráneo. Una vez muertos, se procedió a realizar una incisión cráneo-caudal en la parte media del abdomen con ayuda de unas tijeras y pinzas de disección.

b. Recolección de muestra

Se ingresó en la cavidad abdominal, y se procedió a diseccionar las estructuras correspondientes al sistema digestivo del cañán, localizando así a los diferentes órganos que conforman este sistema, las muestras se colocaron en unas placas petri desde las cuales se tomaron una muestra de cada porción de 1 cm² aproximadamente, con ayuda de un bisturí y

una pinza.

Para este estudio se recolectó las porciones correspondientes a:

- Lengua.
- Esófago.
- Estómago.
- Intestino Delgado.
- Intestino Grueso.
- Cloaca
- Hígado
- Páncreas

3.4. Proceso para preparación de láminas:

El material histológico para el estudio de los tejidos se obtuvo mediante una serie de pasos detallados a continuación:

a. Proceso de fijación de muestra

Para evitar los cambios post-mortem y para lograr conservar la forma original del tejido se usó el formol al 10% (formaldehído), rotulado hasta su procesamiento.

b. Lavado

Se lavó el tejido para quitar el exceso de fijador (formaldehído).

c. Deshidratación

Se colocó las muestras de los tejidos en alcohol etílico de

concentraciones crecientes según se indica:

- El primer paso fue colocar las muestras de tejido en etanol al 70% 2 veces por 1 minuto cada uno.
- Segundo paso, se colocó etanol al 80% 2 veces por 1 minuto cada uno.
- Tercer paso, se puso etanol al 96% 2 veces por 1 minuto cada uno.
- Cuarto paso, se colocó etanol al 100% 2 veces por 1 minuto cada uno.
- Por último, en el quinto paso, se colocó xileno 2 veces por 3 minutos cada uno.

d. Aclaramiento

En este paso se cambió el alcohol por un disolvente de parafina. El más usado es el xilol (xileno), el cual actuó sobre la muestra deshidratada, entrando hasta lo más profundo del tejido. Luego de ello, se colocó las muestras de tejido en xileno y se realizó 2 cambios por una hora cada uno.

e. Inclusión

Aquí se formó bloques de parafina con las muestras a estudiar. Después de su inclusión y posterior secado, se dejó enfriar en un congelador para su posterior corte.

- La parafina sólida, se hizo líquida, y la fundimos sobre una platina (con mechero y estufa), introducida en recipientes de porcelana, resistentes al calor.
- Se llevó la muestra al recipiente que contiene parafina líquida (se debe mantener la temperatura constante entre 50° a 56°C) para que

se infiltre.

- La muestra se pasó por 2 baños de parafina líquida, en recipientes separados, en las condiciones previamente descritas, para que ésta penetre profundamente.
- Se retiró de la última parafina líquida (la más pura) y se llevó al recipiente formador del bloque, constituido por ejemplo por una base de cobre y 2 barras de acero (de Leukart), para realizar la inclusión definitiva. Pueden utilizarse además cajitas especiales confeccionadas en cartón o cartulina o cajas plásticas especiales o metálicas. En este caso usamos cajas metálicas.
- La muestra se sumergió en parafina, bien orientada, centrada y se identificó; se le fue colocando parafina líquida hasta llenar la caja y lo llevamos al refrigerador por 15 minutos.
- Se desmoldó el material solidificado y se llevó al micrótopo el bloque así formado y previamente tallado en forma de pirámide truncada, para ajustarlo al portabloque y procedimos al siguiente paso de la técnica histológica.

f. Microtomía

Se realizaron cortes histológicos según los siguientes pasos:

- Antes de cortar un bloque hay que examinarlo y saber cómo va a ser orientado en el portabloque.
- Remover el exceso de parafina de los lados.
- Colocar el bloque en el portabloque y ajustar preciso con los tornillos del porta bloque.
- Orientar y ajustar con los tornillos de direccionamiento (laterales y verticales) hasta que el bloque quede completamente paralelo al portacuchilla.
- Colocar la cuchilla.

- Proceder a tomar rebanadas gruesas hasta visualizar por completo el tejido (10 a 15 micras).
- Una vez que la superficie tisular entera este expuesta reajustar a 4 micras.
- Tomar el corte con agujas histológicas y colocarlo en gradillas a la estufa de 37° en una lámina portaobjetos que previamente se pasó por un preparado de albúmina (batido de huevo y glicerina, de proporciones iguales) y se deja la lámina en la estufa por 20 minutos.

g. Desparafinado y coloración

Antes de proceder a realizar la coloración, los cortes de tejidos se encontraron embebidos en parafina solidificada, adosados a las láminas portaobjetos gracias a la utilización de albúmina. En cuanto a la coloración, se empleó la hematoxilina y eosina (H&E), los cuales tiñen sustancias ácidas y básicas respectivamente; en tanto, para que los colorantes hematoxilina (disuelto en solución acuosa) y eosina (disuelto en solución alcohólica) puedan penetrar en los tejidos, el corte será desparafinado, para ello las láminas se sometieron al siguiente procedimiento (cada paso en recipientes distintos):

- En xilol por 10 minutos, luego se repite en otro frasco que contenga xilol por 10 minutos nuevamente y por último se repite en otro frasco que contenga xilol por 10 minutos más.
- En alcohol absoluto 100 % enjuagar por 1 a 2 minutos, y se repite nuevamente en otro frasco con alcohol al 100 %.
- En alcohol al 96 % enjuagar por 1 a 2 minutos, luego se repite en otro frasco que contenga alcohol 96 % por 1 a 2 minutos.
- En alcohol al 80 % enjuagar por 1 a 2 minutos, luego se repite en otro frasco que contenga alcohol 80 % por 1 a 2 minutos.

- En agua corriente enjuagar por 1 a 2 minutos.
- En hematoxilina 3 minutos hasta 5 minutos máximo.
- En agua corriente enjuagar por 1 a 2 minutos.
- En alcohol ácido solo una entrada y salida.
- Rápidamente se enjuaga en agua corriente.
- En amoniaco solo una entrada y salida.
- En agua corriente se enjuaga por 5 – 10 minutos.
- En eosina 3 minutos hasta 5 minutos máximo.
- En alcohol al 80% enjuagar por 1 a 2 minutos, luego se repite en otro frasco que contenga alcohol 80 % por 1 a 2 minutos.
- En alcohol al 96 % enjuagar por 1 a 2 minutos, luego se repite en otro frasco que contenga alcohol 96 % por 1 a 2 minutos.
- En alcohol al 100 % enjuagar por 1 a 2 minutos, luego se repite en otro frasco que contenga alcohol 100 % por 1 a 2 minutos.
- En xilol por 10 minutos, luego se repite en otro frasco que contenga xilol por 10 minutos nuevamente y por último se repite en otro frasco que contenga xilol por 10 minutos más.

h. Montaje

Luego se colocó una gota de bálsamo Martex, sobre un extremo del corte y se dejó caer suavemente la laminilla cubre-objetos, limpiando luego cualquier exceso, al endurecer el bálsamo, la lámina porta-objetos quedó protegida con la laminilla cubre-objetos y se procedió a observar con el microscopio.

i. Lectura

Por microscopía óptica se realizó la lectura de los cortes para identificar las estructuras anatómicas del aparato digestivo para luego fotografiar los hallazgos histológicos en las láminas.

IV. RESULTADOS

4.1. Anatomía macroscópica del aparato digestivo del cañán (*Dicrodon guttulatum*)

Para la descripción macroscópica y lectura histológica del sistema digestivo del cañán, en el presente trabajo, se ha considerado tomar como referencia comparativa la anatomía macroscópica y microscópica de la, “lagartija” (*Microlophus peruvianus*) (Lesson, 1826)

De igual forma no se tuvo preferencia por sexo alguno, desarrollándose de manera independiente para la investigación.

Cuadro 1: Medidas de las estructuras anatómicas del Cañán (*Dicrodon guttulatum*).

Mediciones	cm
Longitud	45
Largo sin cola	14
Cola	31
Extremidad posterior	11.5
Extremidad anterior	6

En el Cuadro N° 1, tenemos lo que son las medidas en cm de las diferentes estructuras anatómicas del sistema digestivo que presenta el cañán (*Dicrodon guttulatum*).

El tamaño de un cañán es de aproximadamente 45 cm de largo (Figura 1) y un , posee una cola de 31 cm aprox. de largo , siendo la estructura más larga de su cuerpo, similar al de las lagartijas, la cual utilizan como mecanismo de defensa, empleada directamente como arma frente a los depredadores.



Figura 1. Longitud del Cañan (*Dicrodon guttulatum*).



Figura 2. Largo sin cola de cañan macho (*Dicrodon guttulatum*).

Las extremidades del cañan les sirven para cavar sus madrigueras, poseen extremidades anteriores cortas, midiendo aproximadamente 6 cm (Figura 3) y unas patas traseras, con garras de 11.5 cm aprox. (Figura 4).



Figura 3. Extremidad anterior de cañan macho (*Dicrodon guttulatum*).



Figura 4. Extremidad posterior de cañán macho (*Dicrodon guttulatum*).

Cuadro N 2: Medidas del sistema digestivo del cañán (*Dicrodon guttulatum*) (cm).

Órganos	cm
Lengua	2
Esófago	5
Estómago	6.5
Intestino Delgado	27
Intestino Grueso	12
Hígado	4.5
Páncreas	2.5

En el Cuadro 2, se presentan los datos anatómicos obtenidos durante el estudio del cañán (*Dicrodon guttulatum*) en el aparato digestivo.

En la Figura 5 se observan todos los órganos in situ del cañan (*Dicrodon guttulatum*).

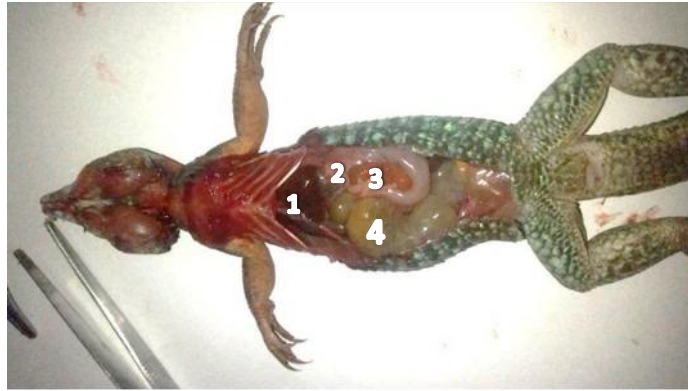

Figura 5. Aparato digestivo del cañan (*Dicrodon guttulatum*).

1. Hígado, 2. Estómago, 3. Delgado, 4. I. Grueso

Poseen una anatomía macroscópica similar a las lagartijas, lengua plana y corta de 2 cm aprox. (Figura 6), es bífida y con papilas en su base.

La base de la lengua, es de forma alargada y estrecha, y conecta la cavidad bucal con el esófago, el cual mide aproximadamente 5 cm está constituido de tejido músculo membranoso, es de forma tubular y alargado (Figura 7).



Figura 6. Tamaño de Lengua de cañan (*Dicrodon guttulatum*).

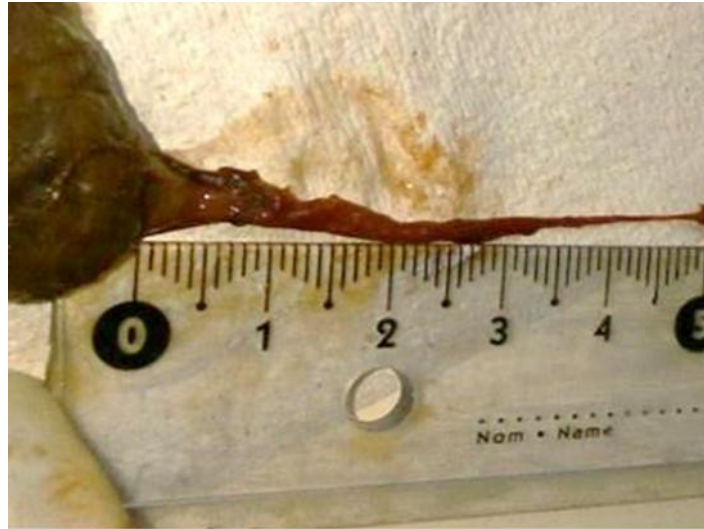


Figura 7. Tamaño de Esófago de cañán (*Dicrodon guttulatum*)

El Estómago simple (Figura 8) es una dilatación sacciforme del tubo digestivo, y está constituido por un tejido musculo membranoso, mide 6.5 cm de largo aprox. comprende una gran región esférica y una pequeña región pilórica, en el lado derecho, la que comunica con el intestino delgado.

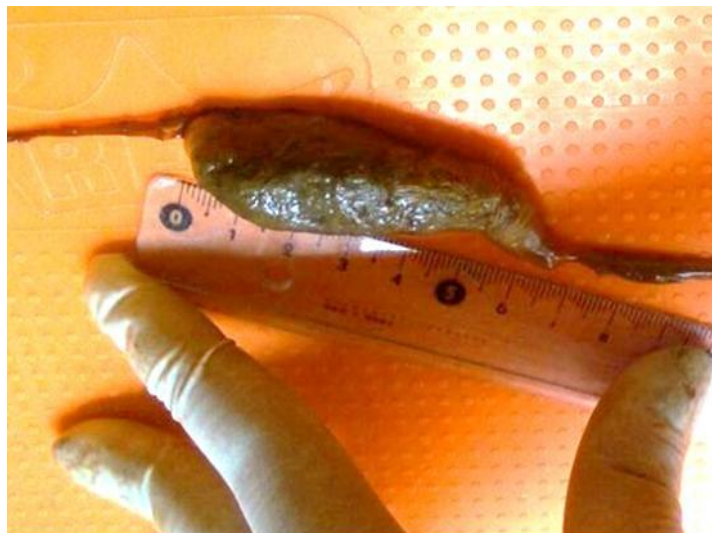

Figura 8. Tamaño del Estómago de cañán (*Dicrodon guttulatum*).

El intestino delgado (ID) es el principal lugar donde se realiza la digestión y absorción de los nutrientes de la dieta. El intestino delgado (Figura 9) es un tubo muscular, mide aproximadamente 27 cm, situado entre los esfínteres pilórico e íleocecal; convencionalmente se divide en tres secciones: duodeno, yeyuno e íleon, el intestino delgado es arrollado y se comunica con el recto.



Figura 9. Tamaño del Intestino delgado del cañán (*Dicrodon guttulatum*).

El intestino grueso (Figura 10) es menos largo que el I. delgado, es aquí donde se realiza la absorción de líquidos, para que luego la material fecal salga por la última porción llamada cloaca.

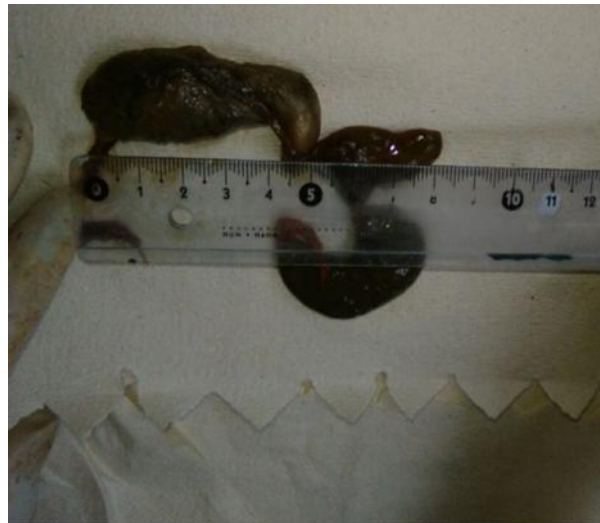

Figura 10. Tamaño del Intestino grueso del cañán (*Dicrodon guttulatum*).

Como glándulas anexas tenemos al hígado (Figura 11), que tiene forma triangular y de color negro chocolate, mide aproximadamente 4.5 cm de largo. Este órgano presenta en su lado derecho una porción hepática distendida la que se prolonga hasta las proximidades del riñón derecho.



Figura 11. Tamaño del Hígado de cañán (*Dicrodon guttulatum*).

Tenemos al páncreas (Figura 12) es una glándula anexa del tubo digestivo, ubicado en la porción terminal de la curvatura menor del estómago, junto al borde anterior del Duodeno y es de forma alargada.



Figura 12. Tamaño del Páncreas de cañán (*Dicrodon guttulatum*).

4.2. Anatomía microscópica del aparato digestivo del cañán macho (*Dicrodon guttulatum*)

La escasa bibliografía y estudios en esta especie animal considerada en vías de extinción, nos conduce a considerar y tomar como base los estudios realizados en otros taxones de reptiles.

4.2.1 Histología de la lengua

Posee características similares a las descritas en mamíferos, presencia de glándulas mucosas subyacentes y tejido muscular esquelético estriado (Figura 13). El epitelio lingual tiene un tapiz estratificado escamoso y la presencia de numerosas papilas caliciformes y algunas papilas filiformes queratinizadas (Figura 14). En la Figura 15 se detalla una glándula lingual rodeada por tejido muscular esquelético.

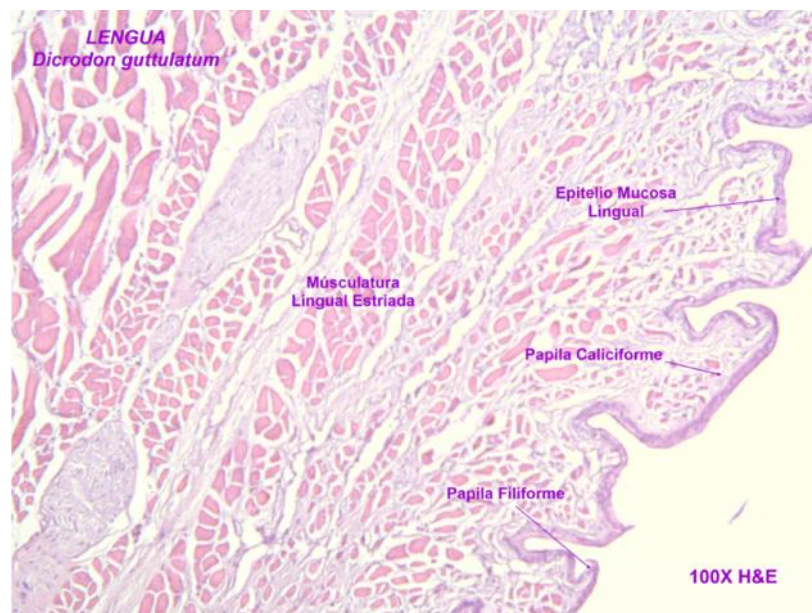

Figura 13. Lengua de Cañán (*Dicrodon guttulatum*) H& E 100X. Lab. Pat. Vet. UPAO.

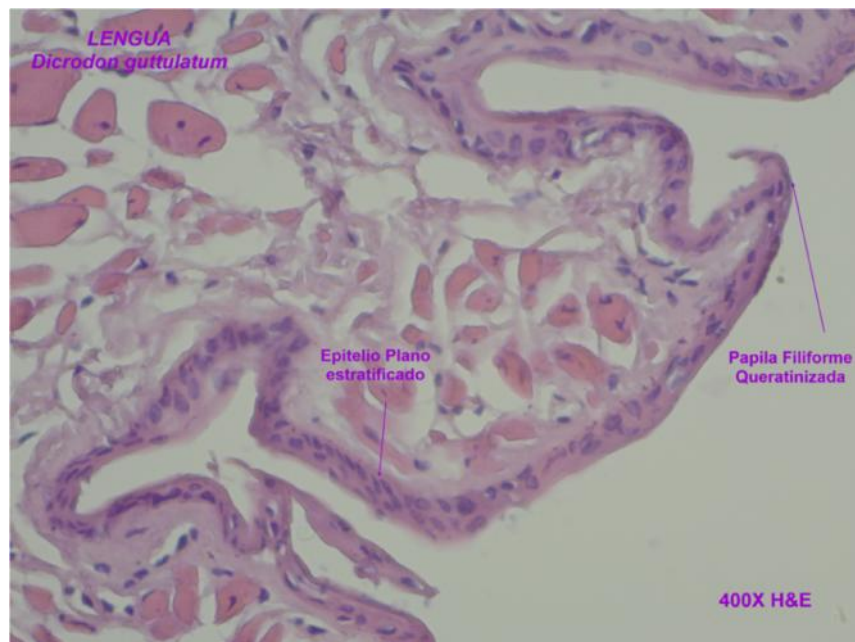


Figura 14. Lengua de Cañán (*Dicrodon guttulatum*) H& E 400X. Lab. Pat. Vet. UPAO.

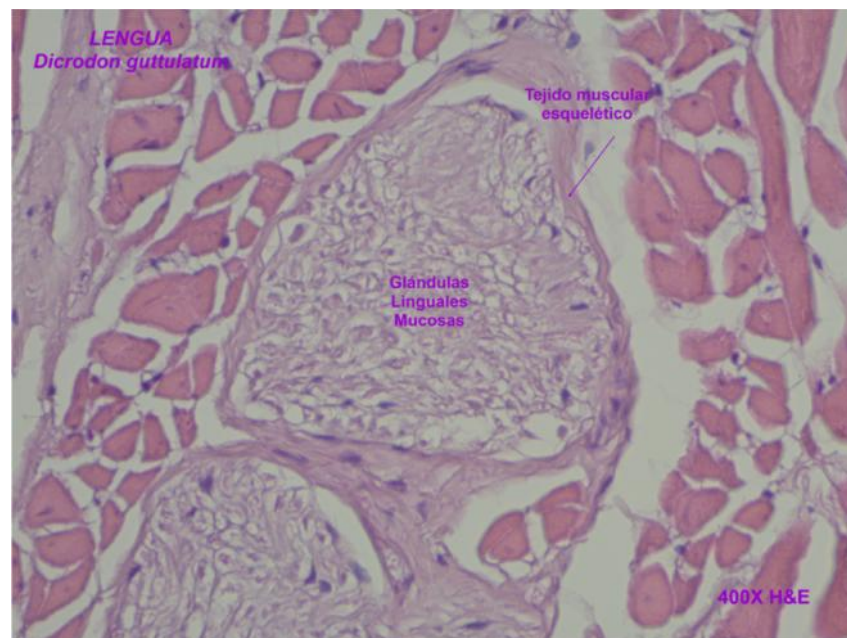


Figura 15. Lengua de Cañán (*Dicrodon guttulatum*) H& E 400X. Lab. Pat. Vet. UPAO.

4.2.2 Histología del Esófago

En las Figuras 16 y 17 se describe el hallazgo histológico del esófago, el cual es muy similar al de vertebrados superiores. La mucosa consta de un epitelio estratificado plano bajo, la túnica muscular es doble estando constituida por una capa circular interna y una longitudinal externa de músculo estriado. La submucosa consta de tejido conectivo areolar laxo existiendo numerosas glándulas mucosas (Figura 18).

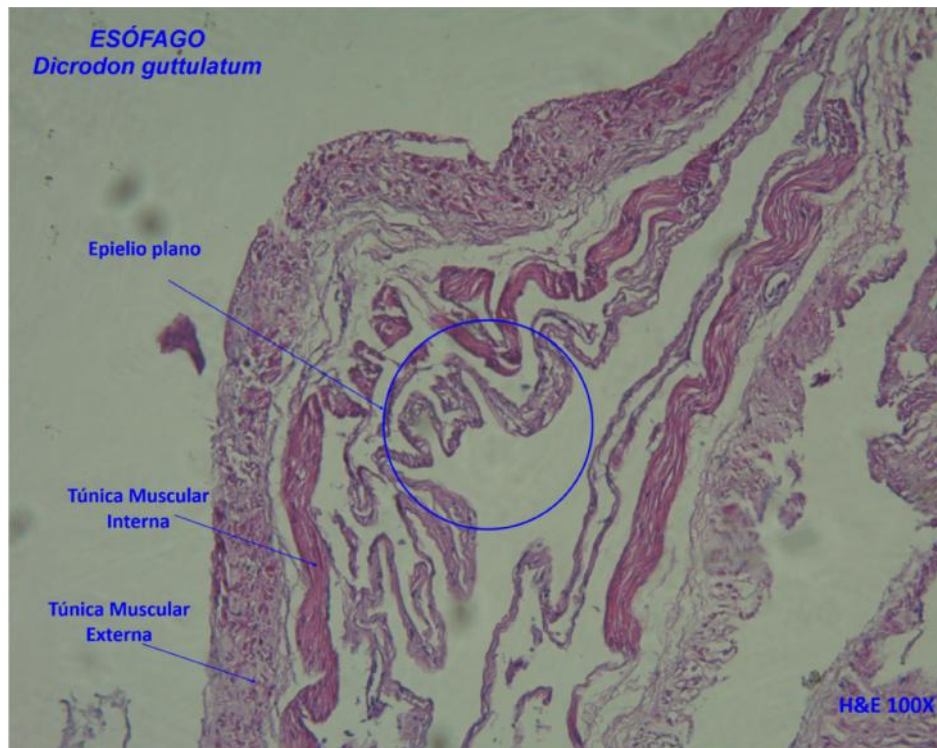


Figura 16. Esófago de Cañán (*Dicrodon guttulatum*) H& E 100X. Lab. Pat. Vet. UPAO.

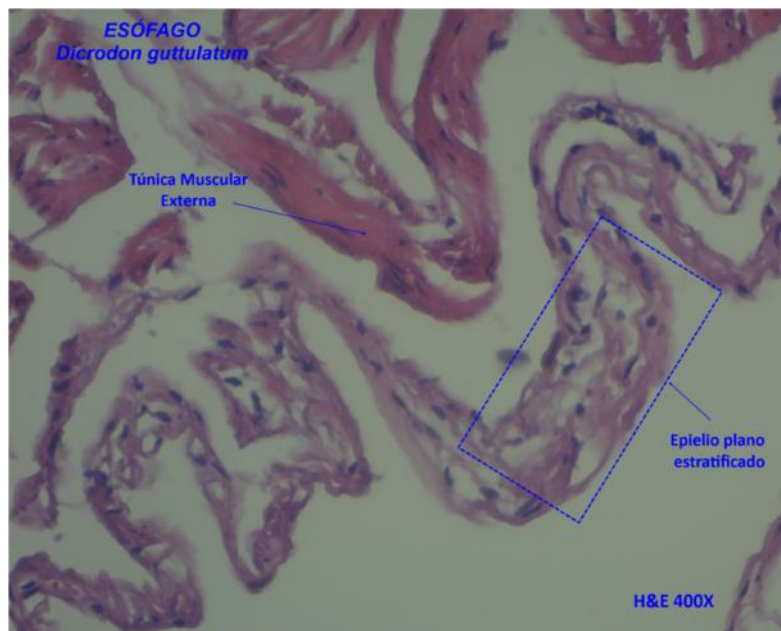


Figura 17. Esófago de Cañán (*Dicrodon guttulatum*) H& E 400X. Lab. Pat. Vet. UPAO.

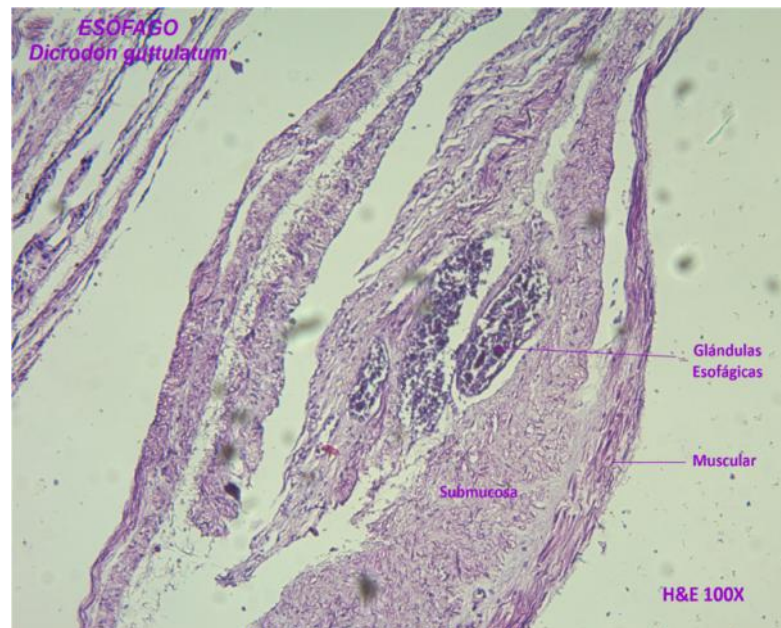


Figura 18. Esófago de Cañán (*Dicrodon guttulatum*) H& E 100X. Lab. Pat. Vet. UPAO.

4.2.3 Histología del estómago

El estómago de los reptiles es similar al de vertebrados superiores. En la mayoría de los reptiles se distinguen las regiones cardial, fúndica y pilórica. La región cardial cambia de epitelio desde un epitelio estratificado plano de la región esofágica a un epitelio simple cilíndrico con núcleos en posición basal.

En la Figura 19, la porción pilórica del estómago muestra la pérdida de glándulas gástricas y de sus proyecciones epiteliales; el epitelio de superficie es prismático alto y se continúa con las fositas gástricas, las favéolas gástricas son por lo tanto más largas. Destaca la bifurcación de los túbulos glandulares los cuales aparecen como entrelazados, y mantiene las habituales capas del tubo digestivo como en mamíferos: mucosa, submucosa, muscular y adventicia.

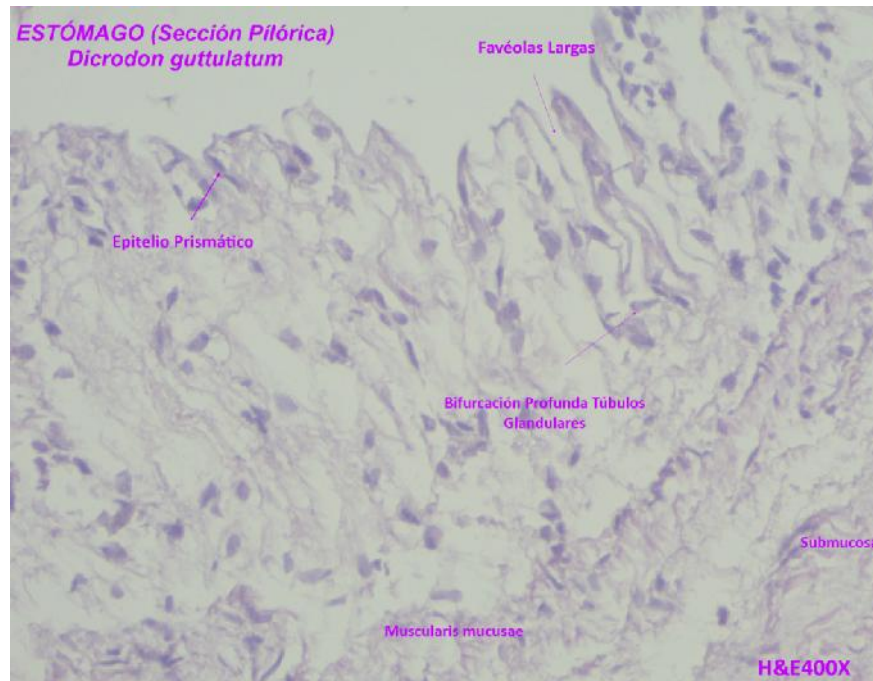
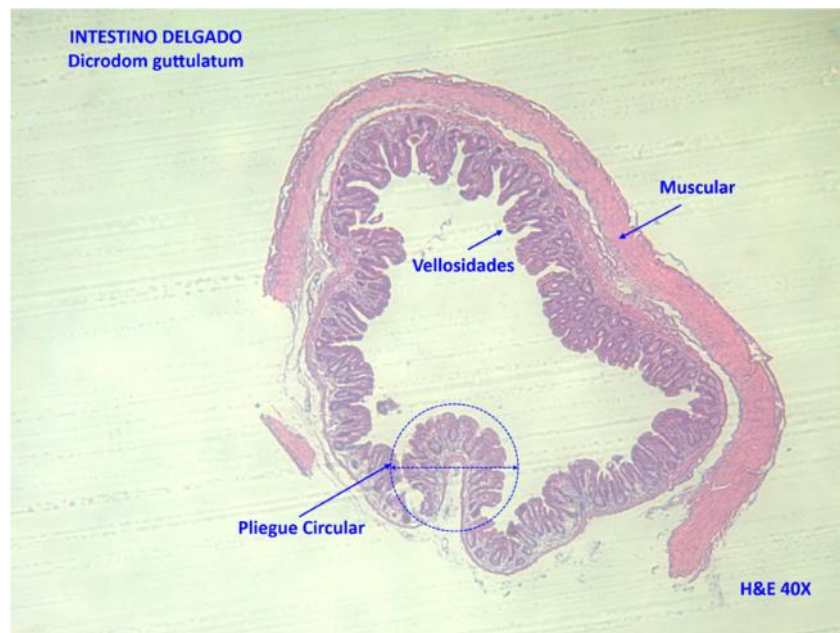


Figura 19. Estómago de Cañán (*Dicrodon guttulatum*) H& E 400X. Lab. Pat. Vet. UPAO.

4.2.4 Histología del Intestino Delgado

La histología del sector duodenal del intestinal delgado, se caracteriza por la presencia de pliegues circulares que son plegamientos de la mucosa y submucosa (Figura 20 y 21). Las vellosidades son de diversa configuración y están recubiertas por un epitelio prismático y en la profundidad de los canales tubulares o criptas de Lieberkühn (Figura 22). Los hallazgos que descritas son característicos también la mayoría de los mamíferos.



**Figura 20. Intestino delgado (duodeno) Cañán (*Dicrodon guttulatum*).
Lab. Pat. Vet. UPAO.**

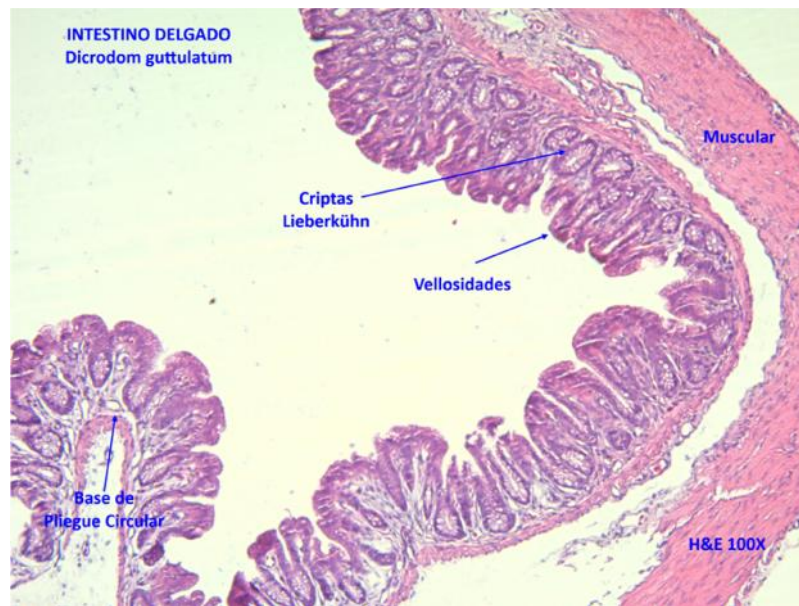


Figura 21. Intestino delgado (duodeno) Cañán (*Dicrodon guttulatum*).
Lab. Pat. Vet. UPAO.

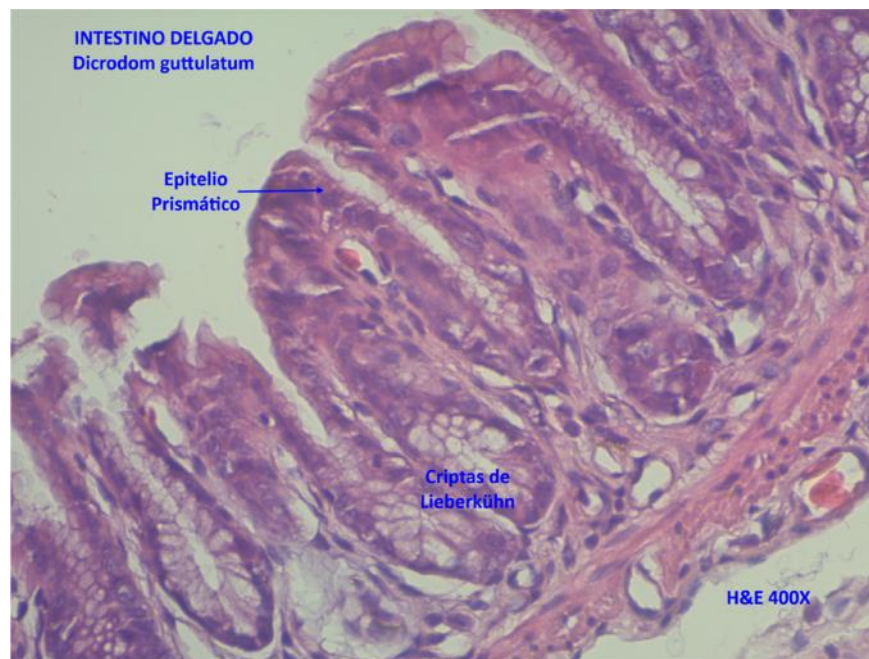


Figura 22. Intestino delgado (duodeno) Cañán (*Dicrodon guttulatum*).
Lab. Pat. Vet. UPAO.

4.2.5 Histología del Intestino Grueso

Destaca en la histología del intestino grueso de cañán la ausencia de vellosidades y pliegues circulares (Figura 23), eso le permite poseer una amplia zona de resorción – secreción y es notoria las profundas criptas con epitelio prismático y extremadamente rico en células caliciformes productoras de mucina y agregados linfoides (Figura 24 y 25). Al igual que el resto del tracto digestivo, la pared del intestino grueso posee mucosa, submucosa, muscular y serosa. La histología corresponde a la descrita en otros reptiles y mamíferos.

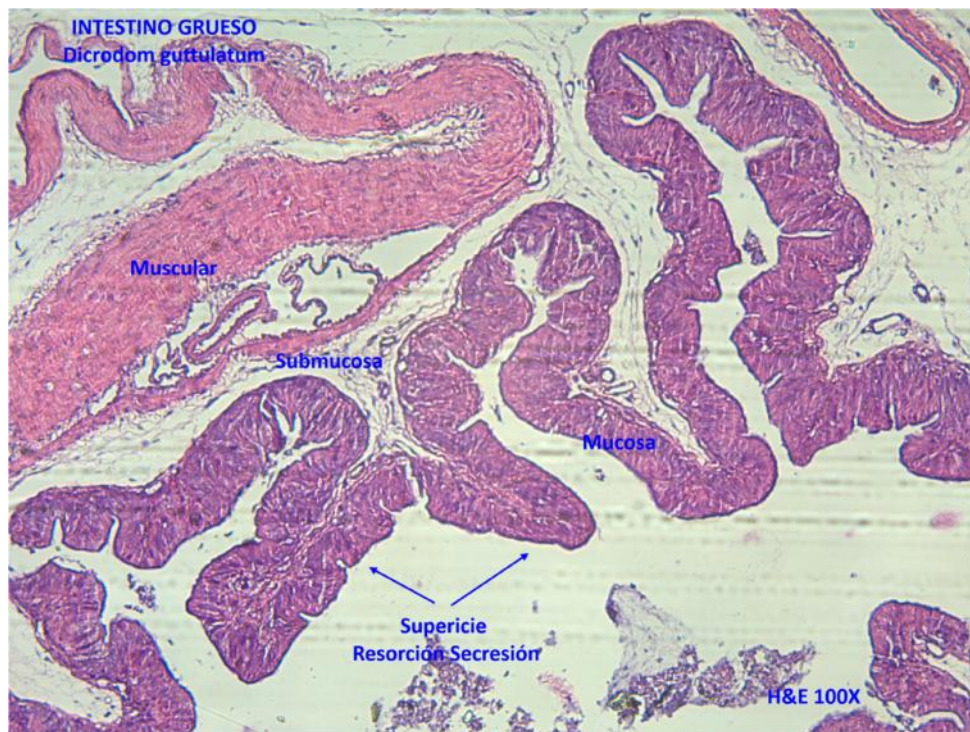

Figura 23. Intestino Grueso. Cañán (*Dicrodon guttulatum*). Lab. Pat. Vet. UPAO.

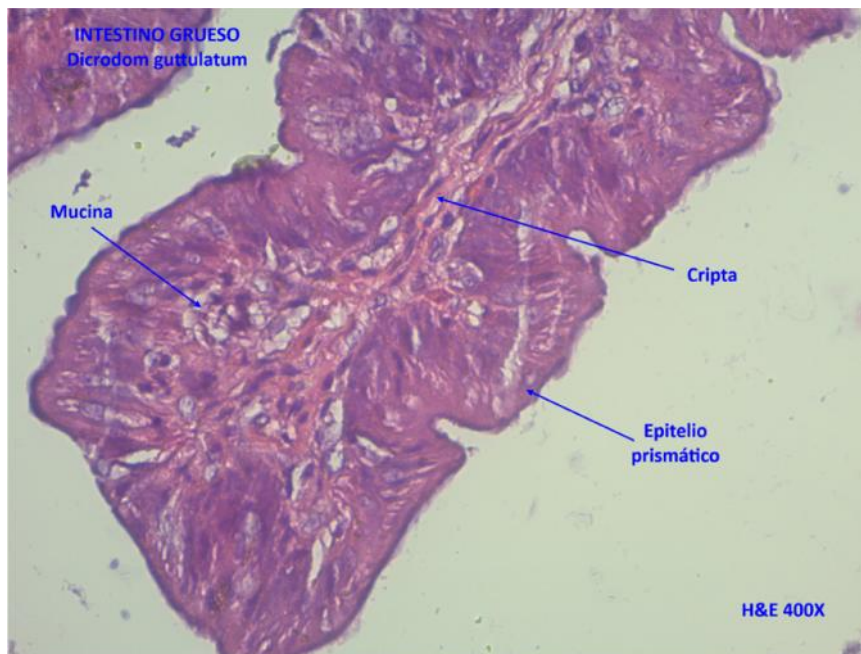


Figura 24. Intestino Grueso. Cañán (*Dicrodon guttulatum*). Lab. Pat. Vet. UPAO.

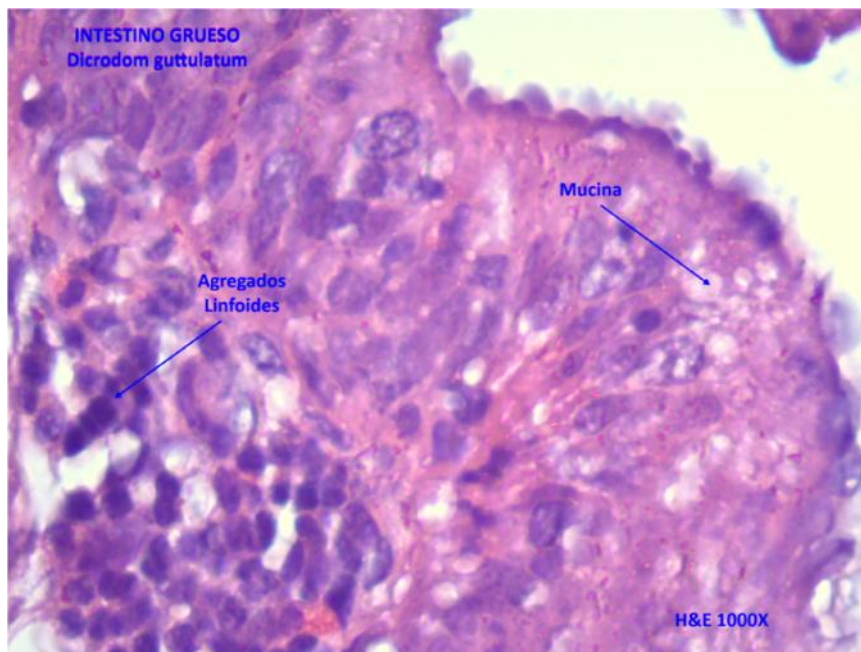
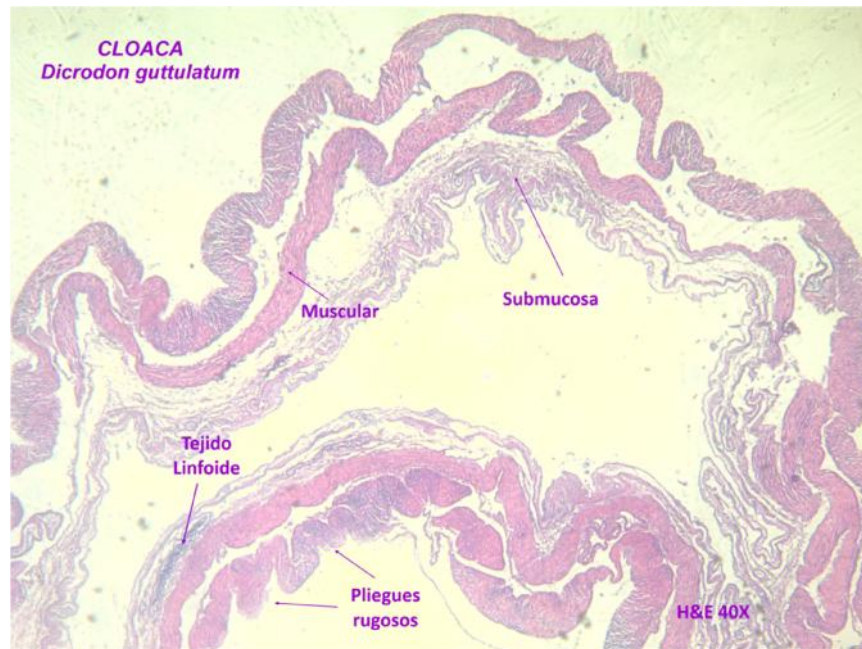


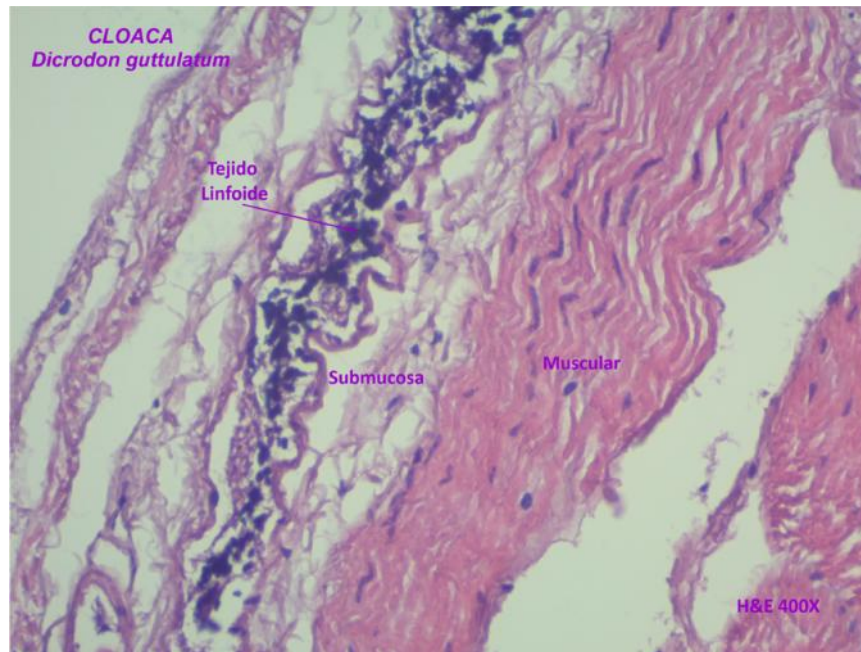
Figura 25. Intestino Grueso. Cañán (*Dicrodon guttulatum*). Lab. Pat. Vet. UPAO.

4.2.6 Histología de la cloaca

Posee una mucosa con abundantes pliegues rugosos y epitelio cilíndrico o cúbico simple (Figura 26 y 27), en la submucosa presencia de tejido linfoide.



**Figura 26. Intestino Grueso (Cloaca). Cañán (*Dicrodon guttulatum*).
Lab. Pat. Vet. UPAO.**



**Figura 27. Intestino Grueso (Cloaca). Cañán (*Dicrodon guttulatum*).
Lab. Pat. Vet. UPAO.**

4.2.7 Histología del hígado

El hígado de los reptiles muestra una estructura menos organizada en lobulillos hepáticos, no sigue el patrón anatómico concreto como en otras especies. Se distingue la vena central pero no es muy marcada la delimitación de los lobulillos clásicos (Figura 28). Se aprecian los cordones de hepatocitos separados por sinusoides tapizados por endotelio distinguiéndose las células de Küppfer bien aplanadas (Figura 29).

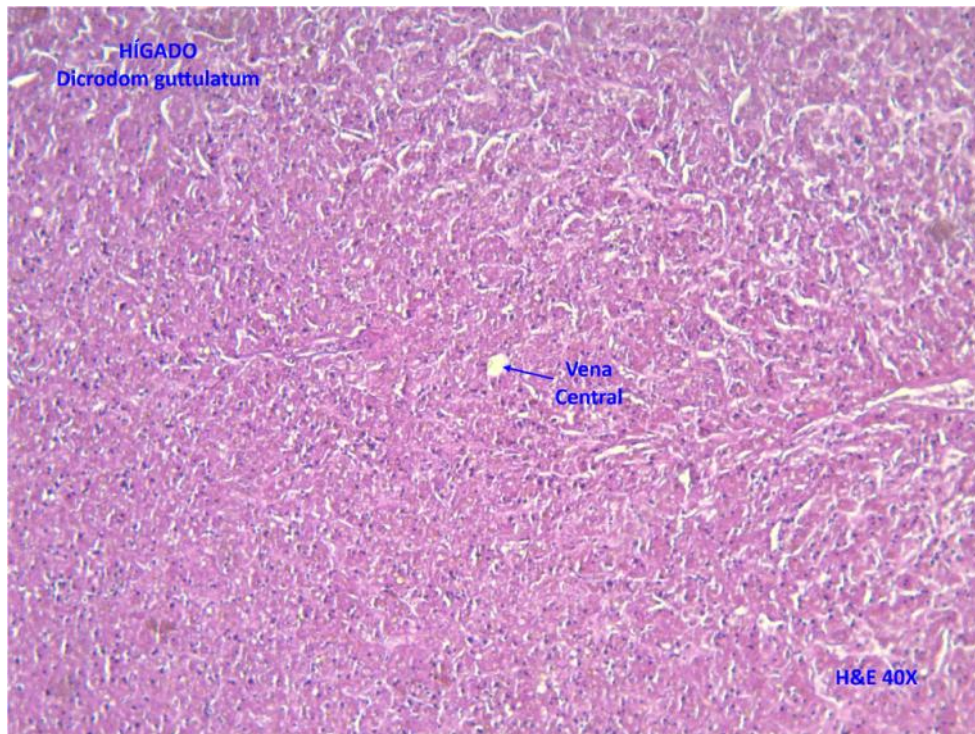


Figura 28. Hígado. Cañán (*Dicrodon guttulatum*). Lab. Pat. Vet. UPAO

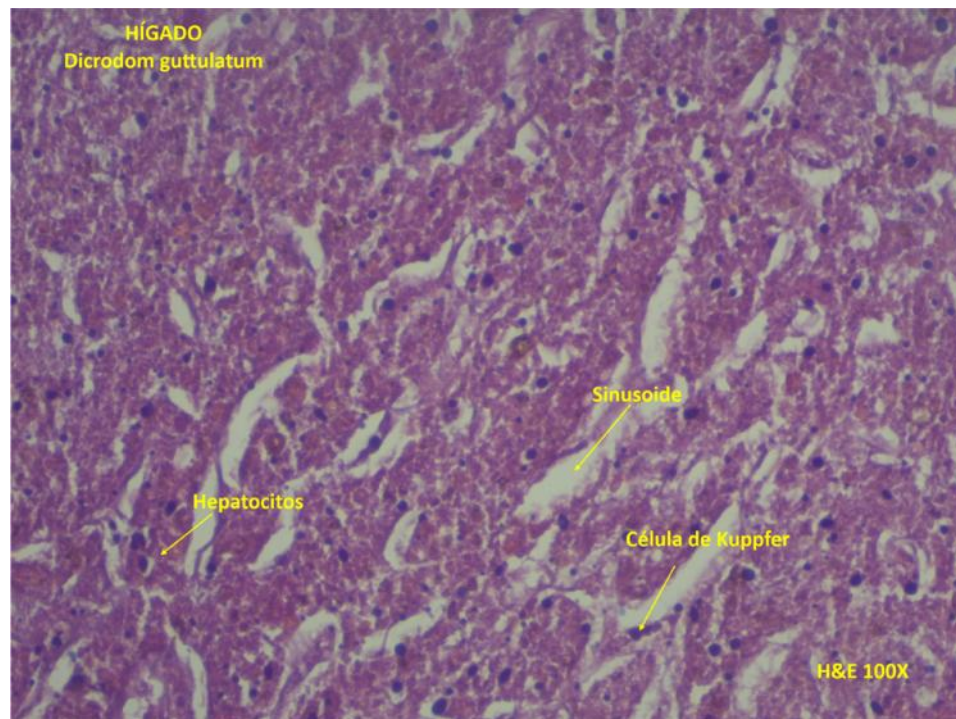


Figura 29. Hígado. Cañán (*Dicrodon guttulatum*). Lab. Pat. Vet. UPAO.

4.2.8 Histología del Páncreas

El páncreas en cañán es también una glándula mixta tanto exocrina como endocrina. El parénquima endócrino en forma de islotes cruzados por capilares sanguíneo (Figura 30), el páncreas exocrino constituido por glándulas tubulares más que verdaderos acini en los que destaca la secreción de zimógeno (Figura 31).

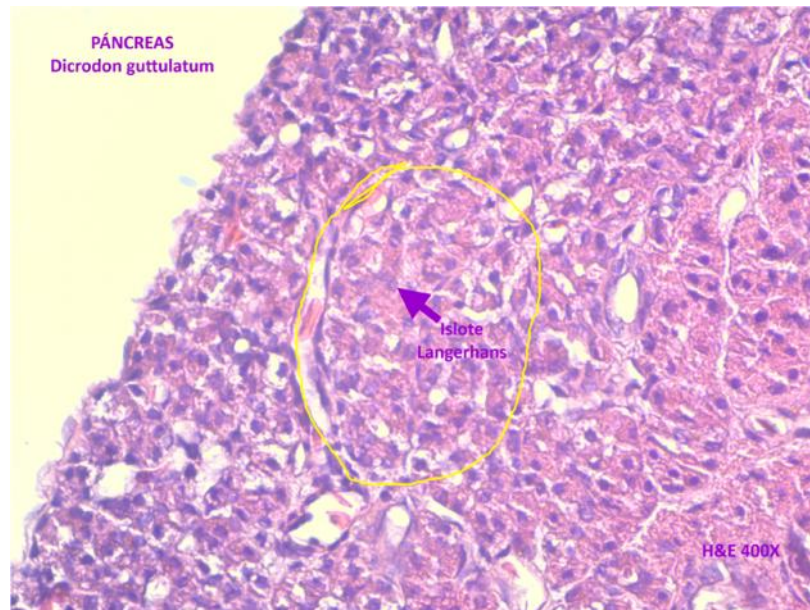


Figura 30. Páncreas. Cañán (*Dicrodon guttulatum*). Lab. Pat. Vet. UPAO.

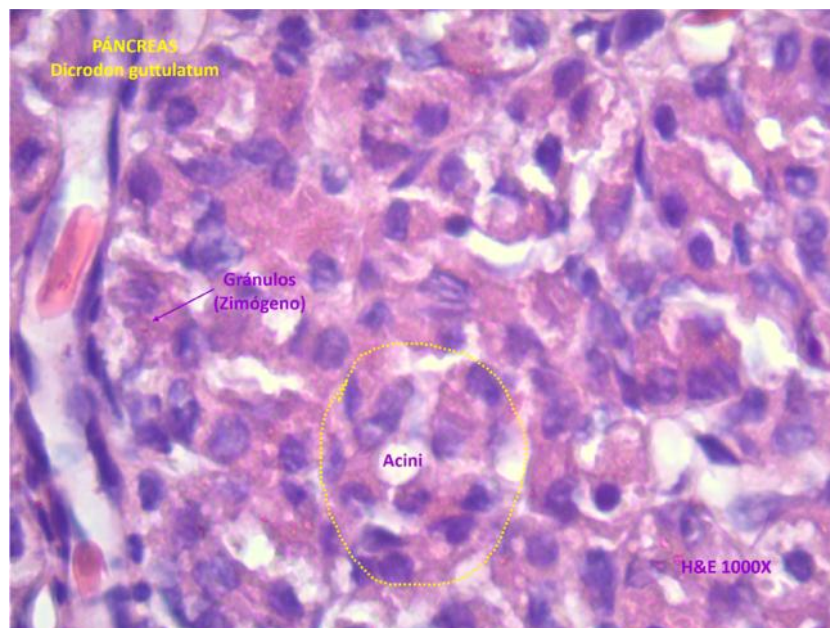


Figura 31. Páncreas. Cañán (*Dicrodon guttulatum*). Lab. Pat. Vet. UPAO.

V. DISCUSIÓN

5.1. Lengua

El estudio morfológico macroscópico reveló la estructura de la lengua, siendo éstas alargadas con el extremo bifurcado.

También se confirman las características histológicas básicas reportadas por King y Burke (1997) y Putterill y Soley (2003) después de estudiar la lengua del *C. niloticus*. Shimada y otros (1990) informaron que la lengua de los reptiles se cubre uniformemente con pequeñas papilas filiformes, en forma de cono distribuidas en la superficie dorsal de la lengua.

En la Figura 13 y 14 se logra observar la presencia de mucus pegajoso (papilas caliciformes) les permite la captura de presas, y las papilas filiformes se desprenden continuamente, exhibiendo la misma morfología que lo reportado por Fontanillas y otros (1999) para otros taxones como la lagartija *Sceloporus torquatus* y *Sceloporus grammicus*.

5.2. Esófago

En las Figuras 16, 17 y 18 se aprecian múltiples glándulas mucosas, donde los productos segregados por estas son transportados a la luz esofágica mediante ductos tapizados por epitelio simple cúbico igual por lo reportador por Carreira (2005).

5.3. Estómago

En la mayoría de los reptiles la región fúndica representa la mayor superficie del estómago. El epitelio simple cilíndrico contiene numerosas células mucosas. El número de células caliciformes secretoras de mucina

se incrementa desde la porción craneal del estómago hasta la región próxima al píloro.

Las glándulas gástricas se componen de células cúbicas o poliédricas con citoplasma azul claro y otras más pequeñas con citoplasma eosinófilo con numerosos gránulos. Las primeras son las llamadas células claras, con núcleos basales o apicales. Las segundas son las células principales o zimógenas con núcleos preferentemente en situación central. No se han descrito células parietales en los reptiles.

En la Figura 19 se aprecia la región pilórica del estómago del cañan y se pueden observar las faveólas gástricas de entrada. En la zona profunda observamos las glándulas pilóricas y los túbulos glandulares se extienden hacia la profundidad. Es característica de esta sección gástrica es aspecto “arrugado” que corresponden a los pliegues longitudinales de la mucosa y submucosa así lo describe Gartner y Hiatt (2007), corresponde también en ambos cortes que la cubierta epitelial se invagina hacia las mucosas y forma las fositas que corresponden a las descritas por el mismo autor mencionado.

5.4. Intestino Delgado

Está estructurado por 3 capas: serosa, muscular y mucosa similar a lo encontrado por Solorzano y Canales (2009)

Las Figuras 20, 21 y 22 corresponden a la región duodenal del intestino delgado del cañan, se observan las vellosidades con su epitelio prismático. Además destaca las vellosidades anchas, altas y numerosas por unidad de área. Entre las vellosidades intestinales encontramos las criptas o glándulas de Lieberkühn, existiendo siempre continuidad entre el epitelio de las vellosidades y el de las criptas que corresponden a lo

descrito por Junqueira (1996). El penúltimo grado de amplificación de la superficie de absorción, son las microvellosidades intestinales. Las microvellosidades son evaginaciones de la superficie apical del enterocito

5.5. Intestino Grueso

Es la porción terminal del tubo digestivo, y consta de dos porciones, las cuales son el ciego, llamado así porque tiene forma de un saco ciego grande y bien definido, es un órgano de mayor calibre que el delgado, de esta porción pasa directo al recto, que es la porción terminal del intestino grueso y desemboca en la cloaca, a través de la cual salen los desechos de la digestión. Está estructurado por 3 capas serosa, muscular y mucosa. Estudios realizados por Fontanillos Pérez 1999. Coinciden con este resultado

Se aprecia que el intestino grueso carece de vellosidades. No se observan diferencias histológicas importantes y esta ricamente dotado de células caliciformes igual a lo descrito por Artacho y otros (2007).

5.6. Cloaca

Posee muchos pliegues, tejido linfoide y un epitelio cilíndrico como presenta las demás lagartijas y un tejido muscular que intervienen en el momento de la cópula.

5.7. Hígado

El hígado en reptiles tiene una estructura poco organizada en lobulillos hepáticos. En algunas especies, si puede distinguirse el lobulillo clásico. Un hecho distintivo es la presencia de grandes cantidades de melanina distribuida por el parénquima hepático sin patrón anatómico.

La vesícula biliar puede ser contigua o no con el hígado (Orós, 2002).

5.8. Páncreas

Es una glándula mixta tanto exocrina como endocrina. El parénquima exocrino está constituido por glándulas tubulares ramificadas más que acinis y lobulillos. Las células exocrinas presentan núcleo de localización al y gránulos. Los ductos están tapizados por un epitelio de células (Orós, 2002).

VI. CONCLUSIONES

Las estructuras anatomomacrosclópicas e histológicas del aparato digestivo del "cañán" (*Dicrodon guttulatum*) son muy similares a las descritas en "lagartijas" (*Microlophus peruvianus*) (*Sceloporus torquatus*) y (*Sceloporus grammicus*).

VII. BIBLIOGRAFÍA

- ALTAMIRANO, T., SORIANO, M. 2007. Espectro alimentario de *Aspidoscelis guttata* (Reptilia Teiidae). Rev. Zool. 18: 19-26.
- ARTACHO, E., CABRERA, E., GONZÁLEZ, J. 2007. Reptiles: Órganos digestivos. Anatomía Aplicada de los Pequeños Animales. pp 8-16
- AUN, L., MARTORI, R., ROCHA, C. 1999. Variación estacional de la dieta de *Liolaemus wiegmanni* (Squamata: Tropiduridae) en un Agroecosistema del Sur de Córdoba, Argentina. Facultad de Ciencias Exactas Físico Químicas y Naturales de Río Cuarto. 13(1-2):69-80.
- CARRILLO, N., ICOCHEA, J. 1995. Lista Taxonómica Preliminar de los Reptiles Vivientes del Perú. Publ. Mus. Hist. nat. UNMSM. (A).
- ESTRADA, E., URIBE M. 2002. Atlas de histología de vertebrados. Universidad Nacional Autónoma de México. Pp 133-136.
- FONTANILLAS, C., GARCÍA, C., GASPAS, I. 1999. Los reptiles: biología, comportamiento y patología. Primera Edición. Editorial Mundi Prensa: España.
- GÁLVEZ, C., MORALES, R., CASTAÑEDA, J. 1999. 11 000 Años de consumo de reptiles en la costa norte del Perú: el caso del Cañán (*Dicrodon* sp.). Primera Edición. Editorial La Val de Onsera, Huesca. España 143 – 145
- JUNQUEIRA LC, CARNEIRO J. 1996. Tubo digestivo. In: Masson SA, editor. Histología Básica. Texto y Atlas. pp.286-295

- KING, W. F. & BURKE, R. L. 1997. Crocodylian, tuatara species of the world: an online taxonomic and geographic reference. Washington DC, Association of Systemic Collection.
- KOHLER, G. 2001. Anfibios y Reptiles de Nicaragua. Herpetón, Offenbach (Alemania). 208p
- LEEUWEN, J., CATENAZZI, A., HOLMGREN, M. 2011. Spatial, Ontogenetic, and Sexual Effects on the Diet of a Teiid Lizard in Arid South America. Vol. 45 N° 4. Pp 472-477
- ORÓS, J. 2002 Histología de reptiles: aparato digestivo. Facultad de Veterinaria, Universidad de Las Palmas de Gran Canaria.
- ORTI, R. 2004. Atlas de anatomía de animales Exóticos. Masson, S. A. Barcelona, ES. 166p
- POLLACK V, L., ZELADA, W., TIRADO, A., POLLACK CH, L. 2007. Hábitos alimentarios de *Dicrodon guttulatum* "cañán" (Squamata: Teiidae) en Garrapón, Paján.
- PUTTERILL, J. F. & SOLEY, J. T. General morphology of the oral cavity of the Nile crocodile, *Crocodylus niloticus* (Laurenti, 1768). I. Palate and gingivae. Onderstepoort J. Vet. Res., 70(4):281- 97, 2003.
- QUINTANILLA, L. 2012. El Cañán. [en línea] Buenas tareas [fecha de consulta: 3 de marzo del 2016] <http://www.buenastareas.com/ensayos/EICa%C3%B1an/6339697.html>

- SHIMADA, K.; SATO, I.; YOKOI, A.; KITAGAWA, T.; TEZUKA, M. & ISHII, T. 1990. The fine structure and elemental analysis of keratinized epithelium of the filiform papillae analysis on the dorsal tongue in the *Alligator mississippiensis*. *Folia Anat. Jpn.*, 66(6):375-91.
- SOLORZANO, E; CANALES, S. 2009. *Estudio de las estructuras anatómicas de la especie iguana verde (Iguana iguana) en Nicaragua.*
- TAFUR, H. 2012. El cañán en la hora cero. [En línea] Blogger [fecha de consulta: 12 de mayo del 2016] <http://hugotafur.blogspot.com/2012/08/el-canan-en-la-hora-cero-bitacora-13.html>
- TAGUCHI, H. Beiträge zur Kenntnis über die feinere Struktur der Eingeweideorgane der Krokodile. *Mitt. Med. Fak. K. Univ. (Tokyo)*, 25:119-88, 1920.
- ZELADA, W., TIRADO, A. 2011. El Cañán: Símbolo de Virú. Cruzada para salvar esta especie.

ÍNDICE

	Página
CARÁTULA.....	i
PÁGINA DEL JURADO.....	ii
DEDICATORIA.....	iii
.AGRADECIMIENTO.....	iv
ÍNDICE DE CUADROS.....	vii
ÍNDICE DE FIGURAS.....	viii
RESUMEN.....	ix
ABSTRACT.....	x
I. INTRODUCCIÓN	1
II. REVISIÓN DE BIBLIOGRAFÍA	2
2.1. Antecedentes Históricos.....	2
2.2. Clasificación Taxonómica de la Especie	3
2.3. Generalidades de la Especie.....	3
2.4. Características anatomomacrosópicas, histológicas y fisiológicas del sistema digestivo del cañán.....	4
III. MATERIALES Y MÉTODOS	9
3.1. Lugar de ejecución:	9
3.2. Lugar de procedencia y material biológico:	9
3.3. Toma de muestra:	9
3.4. Proceso para preparación de láminas:	10
IV. RESULTADOS.....	15
4.1. Anatomía macrosópica del aparato digestivo del cañán (<i>Dicrodon guttulatum</i>)	15
4.2. Anatomía microsópica del aparato digestivo del cañán macho (<i>Dicrodon guttulatum</i>)	22

4.2.2 Histología del Esófago	24
4.2.3 Histología del estómago	26
4.2.4 Histología del Intestino Delgado	27
4.2.5 Histología del Intestino Grueso	29
4.2.6 Histología de la cloaca	31
4.2.7 Histología del hígado.....	32
4.2.8 Histología del Páncreas	34
V. DISCUSIÓN	36
5.1. Lengua	36
5.2. Esófago	36
5.3. Estómago	36
5.4. Intestino Delgado	37
5.5. Intestino Grueso	38
5.6. Cloaca	38
5.7. Hígado.....	38
5.8. Páncreas	39
VI. CONCLUSIONES.....	40
VII. BIBLIOGRAFÍA.....	41