

**UNIVERSIDAD PRIVADA ANTENOR ORREGO**  
**FACULTAD DE MEDICINA HUMANA**  
**ESCUELA PROFESIONAL DE MEDICINA HUMANA**



**TESIS PARA OPTAR EL TÍTULO PROFESIONAL DE MEDICO CIRUJANO**

**RECONSTRUCCION DE PSEUDOARTROSIS ATROFICA HUMERAL  
MEDIANTE TÉCNICA DE MASQUELET MAS INJERTO NO  
VASCULARIZADO DE PERONÉ, INFORME DE UN CASO.**

**AUTOR: MIGUEL USGARDO SULLCA FARGE**

**ASESOR: RENAN ESTUARDO VARGAS MORALES**

**TRUJILLO – PERU**

**2020**

**RECONSTRUCCION DE PSEUDOARTROSIS ATROFICA HUMERAL  
MEDIANTE TÉCNICA DE MASQUELET MAS INJERTO NO  
VASCULARIZADO DE PERONÉ, INFORME DE UN CASO.**

**RECONSTRUCTION OF ATROPHIC PSEUDOARTHROSIS THROUGH  
TECHNICAL HUMERAL OF MASQUELET MAS UNJUSTO NON  
VASCULARIZED OF PERONÉ, REPORT OF A CASE.**

Renan Vargas Morales; <https://orcid.org/0000-0003-3948-4949>

Médico traumatólogo, Hospital Víctor Lazarte Echegaray, Magister en Docencia universitaria. Doctor en planificación y gestión. Docente del Campus de Ciencias de la Salud, Universidad Privada Antenor Orrego, Trujillo - Perú.

Sullca Farge Miguel; <https://orcid.org/0000-0002-1032-7723>

Bachiller en Medicina, Facultad de Medicina Humana, Universidad Privada Antenor Orrego, Trujillo - Perú

Hospital Victor Lazarte Echegaray. Trujillo – Perú

\*Autor para la correspondencia: [msullcaf@upao.edu.pe](mailto:msullcaf@upao.edu.pe)

**RESUMEN:** Mujer de 35 años, ama de casa, que sufrió accidente de tránsito hace 4 años, con fractura expuesta de diáfisis humeral derecha, niega neuropatía radial pre y postoperatoria. Post operada por RAFI PLACA DCP 4.5 mm, acude por dolor e impotencia funcional; diagnóstico clínico radiográfico de pseudoartrosis atrófica de diáfisis humeral tratada con técnica de Masquelet y fijador externo en primer tiempo. Luego de 8 semanas autoinjerto de peroné estructural no vascularizado con injerto cortico esponjoso de cresta iliaca bilateral, estabilizado con doble placa y tornillos.

**Palabras clave:** Pseudoartrosis atrófica, Fractura humeral, Técnica de Masquelet y Autoinjerto de peroné.

**SUMMARY:** Women of 35-year-old, housewife, who suffered a traffic accident 4 years ago, with exposed fracture of right humeral diaphysis, denies pre- and postoperative radial neuropathy. Post operated by RAFI PLACA DCP 4.5 mm, comes for pain and functional impotence; radiographic clinical diagnosis of atrophic pseudoarthrosis of humeral

diaphysis treated with Masquelet technique and external fixative in the first half. After 8 weeks autograft of structural fibula not vascularized with corticospongous graft of bilateral iliac crest, stabilized with double plate and screws.

**Keywords: Atrophic Pseudoarthrosis, Humeral Fracture, Masquelet Technique and Fibula Autograft.**

## INTRODUCCION

Los defectos óseos postraumáticos (DOPT) son consecuencia de traumatismos de alta energía que provocan pérdida aguda de tejido óseo, además aparecen en patologías como pseudoartrosis atrófica. <sup>(1)</sup> Los DOPT alteran el estilo de vida del paciente de manera drástica, y las principales secuelas producidas son deformidad angular, rigidez articular, acortamiento disfuncional de la extremidad, además de dolor intenso, así como la incapacidad para participar en sus actividades diarias. <sup>(2)</sup>

La pseudoartrosis de la diáfisis de húmero es una de las patologías más complejas de solucionar por los ortopedicos. <sup>(3)</sup> El tratamiento de elección depende de algunos factores como lo es la edad, tipo de pseudoartrosis y el estado general del paciente; <sup>(4)</sup> es conservador, en pacientes que no muestran sintomatología importante, pero casi siempre se requiere el tratamiento quirúrgico. <sup>(5)</sup>

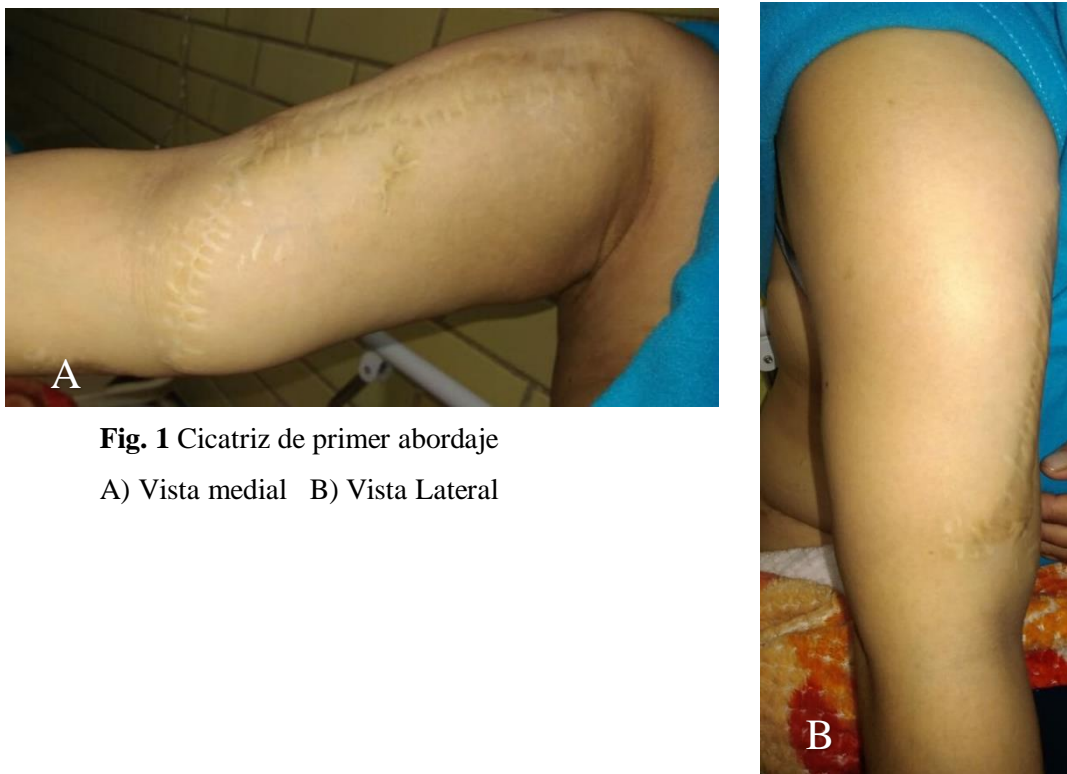
La técnica descrita por Masquelet; consta de dos etapas: en la primera se reseca el segmento óseo afectado y se rellena el defecto con un separador hecho a mano de polimetilmetacrilato (PMMA) cubierto de antibiótico, el cual como cuerpo extraño induce la producción de un tejido tipo membrana biológica rica en factores de crecimiento. La segunda etapa procede después de 4 a 8 semanas de la colocación del PMMA, reemplazando el mismo por injerto óseo autólogo, conservando la membrana inducida que la rodeará y nutrirá. <sup>(6)(7)</sup>

El injerto vascularizado que se obtiene del peroné es considerado por varios especialistas como la mejor técnica quirúrgica para el tratamiento de deformidades óseas en extremidades. <sup>(8)</sup> El peroné tiene la cualidad de ser resistente y además de tener el tamaño suficiente para ser usado en la reconstrucción de grandes defectos óseos. Pero la calidad de los tejidos vecinos y de las células osteogénicas sobrevivientes son determinantes para especificar su uso en la formación del nuevo tejido óseo. <sup>(9)(10)</sup>

No existen estudios publicados en nuestro medio sobre la reconstrucción de estos defectos óseos mediante la membrana de Masquelet, por lo que el presente reporte de caso, tuvo como objetivo describir la técnica quirúrgica realizada.

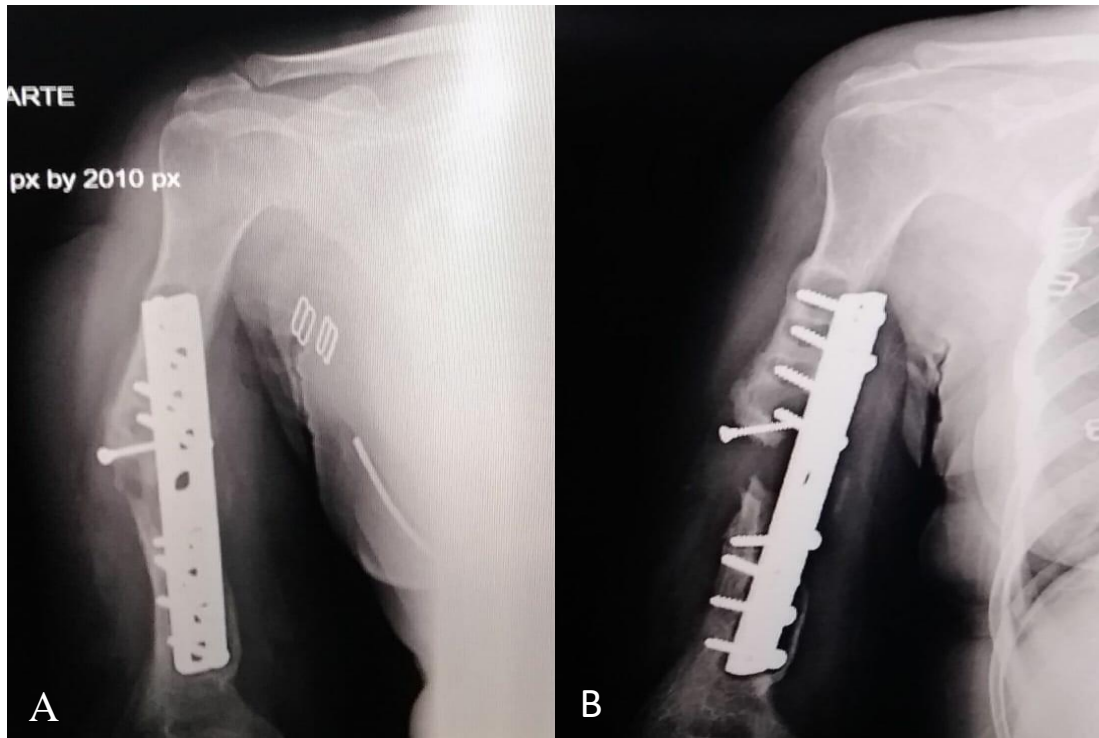
## Presentación del caso

Paciente de sexo femenino de 35 años, ama de casa, obesa, la cual inicia su padecimiento con accidente de tránsito hace 4 años, en el que se presentó fractura expuesta de diáfisis humeral derecha. Niega neuropatía radial pre y post operatoria, operada por reducción abierta más fijación interna con placa DCP de 4.5 mm, abordaje anterior (Figura 1).



**Fig. 1** Cicatriz de primer abordaje  
A) Vista medial B) Vista Lateral

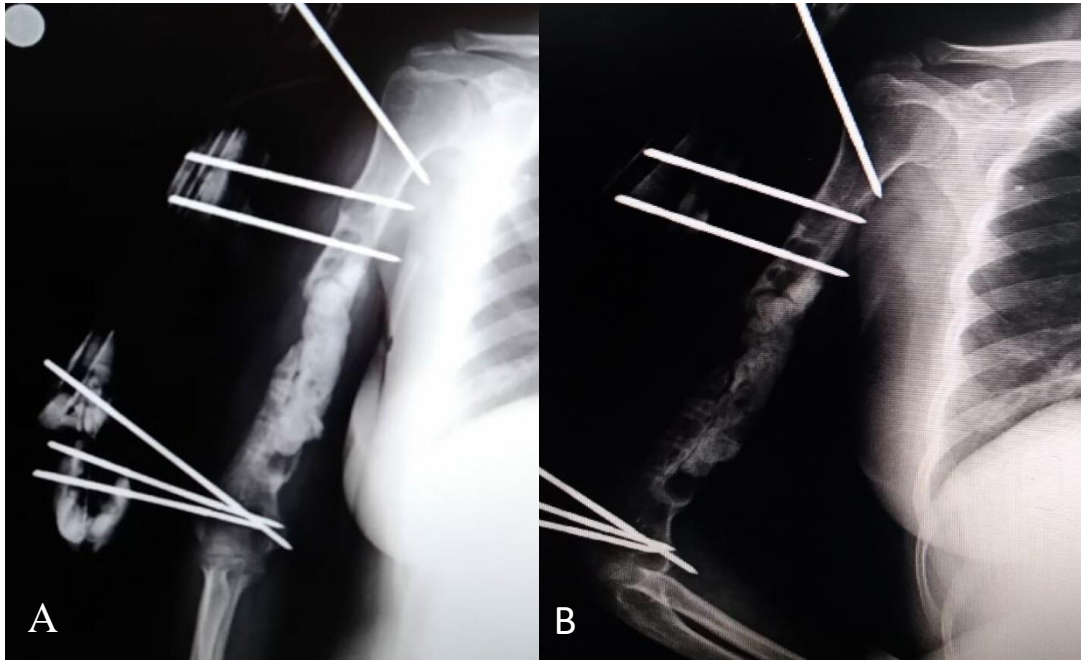
La evolución no fue seguida adecuadamente porque la paciente acudía irregularmente a sus controles. Actualmente, es referida de su centro de salud de origen, por dolor crónico e impotencia funcional, diagnóstico clínico radiográfico de pseudoartrosis atrófica de diáfisis humeral con defecto óseo de 14 cm (Figura 2)



**Fig. 2** Radiografía de humero A y B se visualiza pseudoartrosis atrófica de diáfisis con defecto óseo de 14 cm, con placa DCP de 4.5 mm

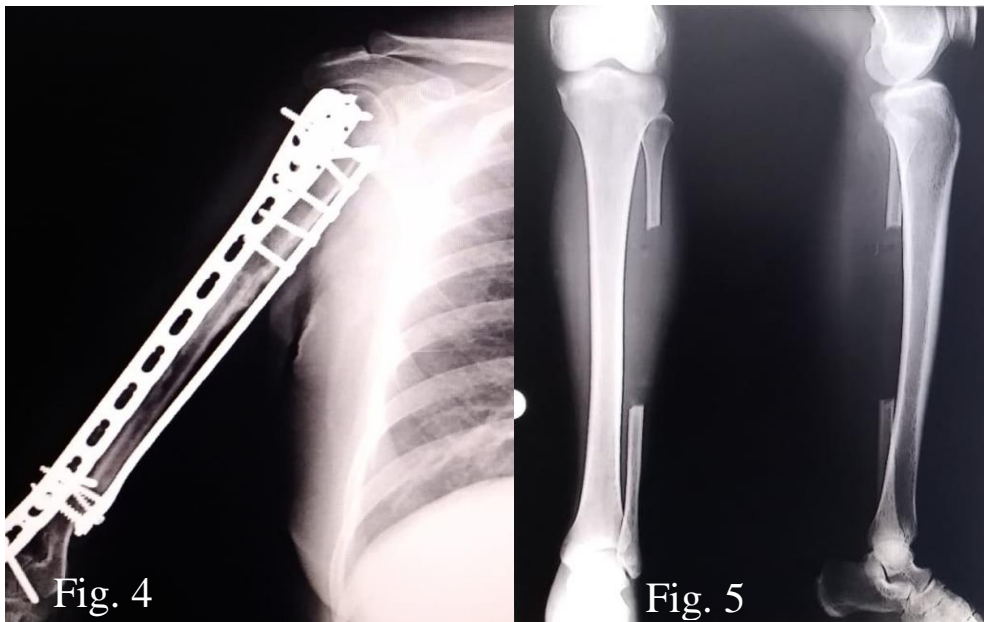
Los exámenes prequirúrgicos realizados fueron: radiografía de tórax, electrocardiograma, riesgo anestésico. Se solicitó consentimiento informado y se realizaron dos técnicas quirúrgicas “La técnica de Masquelet más autoinjerto no vascularizado de peroné”, el cual se realiza en dos tiempos:

Primer tiempo consistió en el debridamiento de partes blandas y óseas, retiro de material de osteosíntesis y resección de fragmento diafisario desvitalizado. Mediante el signo de Paprika se verifica la vitalidad ósea. Se extrajo muestras para realizar cultivo Gram negativo sin centrifugar y antibiograma. Ante la sospecha clínica, se hizo uso de espaciador de cemento óseo impregnado con Gentamicina. Mediante cierre primario cuidadoso se aseguró el espaciador y la cobertura del hueso, se estabilizó temporalmente con fijadores externos (Figura 3A). Se realizó controles radiológicos postoperatorios, evidenciándose evolución favorable (Figura 3B).



**Fig3.** Radiografía de humero A) Fijación externa de hueso humero con espaciador de cemento. B) Control Radiográfico Post operatorio.

Después de 8 semanas, se intervino nuevamente para cambiar el espaciador por injerto cortico esponjoso de cresta iliaca bilateral más autoinjerto de peroné estructural (Figura 4 y 5), se procedió al cambio del fijador externo por placa PHILOS de 3.5 mm rectas y tonillos. Su evolución post operatoria fue favorable, requiriendo en total 10 días de hospitalización.



**Fig. 4** Radiografía de Humero post cirugía de auto injerto de peroné. **Fig.5** Radiografía de Sección extraída de peroné.

Paciente fue valorada en la consulta externa a las 2 semanas, no presentó ninguna complicación post quirúrgica. Posteriormente inició terapia física y rehabilitación. Los resultados funcionales fueron considerados como buenos en la extremidad superior dominante.

## Discusión

La reconstrucción de un DOPT será siempre un desafío para el cirujano ortopédico. En 1989, Cristian y col,<sup>(11)</sup> tuvieron éxito tratando fracturas expuestas de tibia con lesión de estructuras óseas de hasta 14cm mediante el empleo de dos tiempos operatorios; el primero tiempo operatorio consiste en reemplazar el defecto óseo con el uso de perlas espaciadoras que van acompañadas de antibiótico, 8 semanas después se realizaba el segundo tiempo operatorio donde se reemplazaban las perlas espaciadoras PMMA por injerto óseo esponjoso extraído del Ilión específicamente de la cresta iliaca o la diáfisis de huesos largos, logrando la consolidación de todos los casos en los que se les fue aplicada esta técnica.<sup>(11)(12)(13)</sup> Masquelet<sup>(14)</sup> perfeccionó la técnica descrita por Cristian obteniendo éxito en el tratamiento de imperfecciones óseas de hasta 24cm;<sup>(15)</sup> describió la importancia de la formación de la membrana que prolifera por reacción al espaciador de PMMA implantado.<sup>(16)</sup> Esta membrana inducida está compuesta en la parte externa por células fibroblásticas y colágeno Tipo I, su interior es semejante al epitelio sinovial además de presentar una vascularización muy rica; este tejido produce altas concentraciones de factores de crecimiento logrando el acoplamiento de injerto óseo. Aho y col,<sup>(17)</sup> describieron que la capacidad osteogénica de esta membrana va disminuyendo con el tiempo además la vascularización va reduciéndose en más de 60% en tres meses, en tanto la producción del factor de crecimiento vascular endotelial (VEFG) alcanza su pico al mes y va reduciéndose por debajo del 40% a los dos meses, demostrando que para obtener un mayor beneficio de las propiedades de la membrana de inducción no se debe prolongar el segundo tiempo operatorio.<sup>(18)</sup>

La reconstrucción del hueso mediante el uso de espaciadores de PMMA va ganando mayor interés. En nuestro caso se usaron dos técnicas de reconstrucción que fueron la técnica de Masquelet más injerto no vascularizado de peroné. Así como la técnica de Masquelet es muy preferida para tratar estas patologías, el uso del peroné también es una buena alternativa para reconstruir huesos en el miembro superior y con bastante éxito

debido a sus propiedades vasculares, su estructura triangular y rotacional. Se empleó el autoinjerto de peroné por su similitud con el canal de torsión del humero. Con respecto a la zona de donde se extrae el autoinjerto, se reportó un bajo índice de complicaciones las cuales estuvieron asociados a dolor y los adultos presentaban inestabilidad del tobillo, y deformidad del valgo en infantes. <sup>(19)</sup><sup>(20)</sup> Los autores refieren tener un límite de seguridad de 4 cm de peroné distal con lo cual se busca disminuir el riesgo de presentar complicaciones en la articulación del tobillo.

Reconstruir imperfecciones óseas con injertos no vascularizados provoca que células de un área de buena perfusión de una zona receptora migren hacia la matriz casi acelular del injerto óseo. Esto está relacionado al hecho que los osteoblastos no pueden sobrevivir en entornos biológicos donde la tensión de oxígeno es baja. <sup>(21)</sup><sup>(22)</sup>

Gebert y cols. Reportaron un 24% de fracturas producidas en el injerto (1radio y 4 húmeros) <sup>(23)</sup> En nuestro caso no presento fracturas secundarias durante el posoperatorio. Deducimos que el tipo de osteosíntesis utilizada redujo el riesgo de complicaciones. Se empleó la fijación con placa y tornillos que contribuye al remodelado, previene las fracturas por estrés y asegurar la congruencia de la extremidad.

Fueron 8 semanas de uso del espaciador en nuestro estudio y luego se realizó la segunda etapa que consistió en injerto cortico esponjoso de cresta iliaca bilateral más autoinjerto de peroné estructural no vascularizado.

## **Conclusiones**

La técnica de inducción de membrana más autoinjerto no vascularizado de peroné ha demostrado ser uno de los tratamientos con menor tasa de complicaciones de los pacientes con deformidades óseas post traumáticas segmentarias inclusive las complicaciones recidivantes son tolerables por los pacientes, además de ser un tratamiento de mejor pronóstico debido a las tasas de consolidación óseas son las adecuadas y este tipo de cirugías son reproducibles en nuestro medio.

## **Conflicto de Intereses**

Los autores declaran que no existen conflictos de intereses.



## **Contribución de los autores**

Vargas Morales Renan. Traumatólogo. Redacción del informe final

Sullca Farge Miguel, Bachiller Medicina Humana. Redacción del informe final

## **Referencias bibliográficas**

1. Vejarano J, Ruiz C, Ganoza C, Hurtado J. Reconstrucción de defectos óseos segmentarios postraumáticos mediante técnica de inducción de membrana. Rev Med Hered. 2015; 26: 76-85.
2. Estefan M y col. Experiencia inicial en un centro de alta complejidad con el injerto vascularizado de peroné en defectos óseos segmentarios del miembro superior. Rev Asoc Argent Orthop Traumatol. 2017.
3. Sánchez Y, Padilla R, Rodríguez G, Cabrera Y. Pseudoartrosis de la diáfisis humeral tratada mediante impactación intramedular. Presentación de un caso. MediSur. 2014; 12(3): p. 522-7.
4. Marturet A, Ibañez A, Padros F, Serrano AC. Treatment of recalcitrant humeral nonunion in elderly patients. Sist Sanit Navar. 2014; 37(8).
5. Martin A, Jiménez D, Espiérrez J, Rodríguez A. Epiunion plate with bone graft on the treatment of humeral neck non union. Rev. Española de Cirugía Osteoarticular, 2003; vol. 38.
6. Pesciallo C, Garabano G, Montero A. Defectos óseos segmentarios infectados en huesos largos: tratamiento con técnica de Masquelet. Rev Asco Argent Ortop Traumatol 2019; 84 (1): 15-26.
7. Autorino C. Técnica para el tratamiento de defectos óseos segmentarios. Rev Cirugía Reconstructiva de Cadera y Rodilla. 2016; 5.
8. Pages J, Lozano Y, Trofimova Y. Injerto libre de peroné en el tratamiento de defectos óseos. Panorama Cuba y Salud. 2012; 7(2): p. 7.

9. Espinosa A, Reynoso R, Gómez F, Olmeda L. Trasplante de peroné vascularizado. Reconstrucción de pérdidas óseas segmentarias mayores de 6 cm. *Rev Mex Ortop Traum* 1996; 10(5): 214-219.
10. Jacobo E, Álvarez R, Sánchez E, Marrero L. Pseudoartrosis de los huesos largos tratadas con osteosíntesis e injerto óseo de banco de tejidos. *Rev Cuba Orthop Traumatol*. 2004.
11. Christian E, Bosse M, Robb G. Reconstruction of large diaphyseal defects, without free fibular transfer, in Grade-IIIB tibial fractures. *J Bone Joint Surg Am*. 1989; 71: p. 994-1004.
12. Jaeblo T. Polymethyl methacrylate: Properties and contemporary uses in orthopaedics. *J Am Acad Orthop Surg*. 2010; 18: p. 297-305.
13. DeCoster T, Bozorgnia S. Antibiotic beads. *J Am Acad Orthop Surg*. 2008; 16: p. 674-678.
14. Micev A, Kalainov D, Soneru A. Masquelet technique for treatment of segmental bone loss in the upper extremity. *J. Hand Surg Am*. 2015; 40(3): p. 593-598.
15. Masquelet A, Begue T. The concept of induced membrane for reconstruction of long bone defects. *Orthop Clin Am*. 2010; 41: p. 27-37.
16. Obert L, Giannoudis P, Masquelet A, Stafford P. International perspectives on the Masquelet technique for the treatment of segmental defects in bone. En: Orlando, Florida; 2016
17. Aho O y col. The mechanism of action of induced membranes in bone repair. *J Bone Joint Surg Am*. 2013; 95: p. 597-604.
18. Taylor B, Frech B, Fowler T, Russell J, Poka A. Induced membrane technique for reconstruction to manage bone loss. *J Am Acad Orthop Surg*. 2012; 20: p. 142-150.
19. Gaskill T, Urbaniak J, Aldridge J. Free vascularized fibular transfer for femoral head osteonecrosis: donor and graft site morbidity. *J Bone Joint Surg Am*. 2009; 91(8): p. 1861-1867.
20. Vail T, Urbaniak J. Donor-site morbidity with use of vascularized autogenous fibular grafts. *J Bone Joint Surg Am*. 1996; 78(2): p. 204-211.

21. Soucacos P, Johnson E, Babis G. An update on recent advances in bone regeneration. *Injury*. 2008; 39.
22. Soucacos P, Korompilias A, Vekris M, Zoubos A, Beris A. The free vascularized fibular graft for bridging large skeletal defects of the upper extremity. *Microsurgery*. 2011; 31(3): p. 190-197.
23. Gebert C, et al. Free vascularized fibular grafting for reconstruction after tumor resection in the upper extremity. *J Surg Oncol*. 2006; 94(2): p. 114-127.