

**UNIVERSIDAD PRIVADA ANTENOR ORREGO FACULTAD DE  
MEDICINA HUMANA ESCUELA PROFESIONAL DE MEDICINA  
HUMANA**



**TESIS PARA OPTAR EL TITULO DE MEDICO CIRUJANO**

**ESPOROTRICOSIS INTERESCAPULAR. COMUNICACION DE UN CASO  
DE PRESENTACION ATIPICA SIMULANDO UNA CICATRIZ QUELOIDE**

**AUTORA: STERNBERG SALDAÑA PRISCILA  
ASESOR: REVOREDO LLANOS SILVIA URSULA**

**TRUJILLO-PERÚ  
2020**

Esporotricosis interescapular. Comunicación de un caso de presentación atípica simulando una cicatriz queloide.

Interscapular sporotrichosis. Atypical case report simulating a keloid scar.

---

P Sternberg\*, F E Chira\*\*, S Revoredo\*\*\*

Hospital de Especialidades Básicas La Noria. Avenida Blas Pascal N° 124.  
Urbanización La Noria. Trujillo. Perú.

\* Priscilla Sternberg Saldaña

Bachiller de Medicina Humana. Universidad Privada Antenor Orrego. Trujillo. Perú  
e-mail: [\*\*priscillasternbergs94@gmail.com\*\*](mailto:priscillasternbergs94@gmail.com)

\*\* Flor Elena Chira Romero

Médica Dermatóloga. Hospital de Ciencias Básicas La Noria Trujillo. Perú  
e-mail: [\*\*florelenac@gmail.com\*\*](mailto:florelenac@gmail.com)

\*\*\* Silvia Úrsula Revoredo Llanos

Médico Pediatra. Hospital Belen de Trujillo. Docente Cátedra de Pediatría.  
Universidad Privada Antenor Orrego. Trujillo. Perú e-mail: [\*\*silvia\\_revoredo@yahoo.es\*\*](mailto:silvia_revoredo@yahoo.es)

## RESUMEN

La esporotricosis es una micosis subcutánea causada por el *Sporothrix schenckii*. De presentación clínica variada, la que nos ocupa posee forma cutánea fija de evolución polimorfa, lo que ocasiona un diagnóstico tardío y tratamientos incorrectos que conllevan a complicaciones.

Se presenta el caso de una paciente pediátrica, sin antecedentes de inoculación traumática. Con historia de lesión de inicio nodular tipo picadura en región interescapular. Dos meses después se ulcera en la región central y se cubre de costras. El paciente se automedica con betametasona, clotrimazol y gentamicina crema, generando remisión temporal de la lesión. Posteriormente, la lesión reaparece y es diagnosticada como cicatriz queloide, infiltrándose con corticoides. Un mes y medio después, se agrava además con dolor y prurito, y es tratada con antibióticos. Sin presentar mejoría, acude a consulta dermatológica donde, por cultivo, es diagnosticada con esporotricosis cutánea fija granulomatosa complicada con sobreinfección por *Candida spp.* y *Staphylococcus aureus*.

Se realiza tratamiento con Itraconazol y Yoduro de potasio presentando mejoría clínica. El diagnóstico temprano de la esporotricosis cutánea es esencial para evitar cambios atípicos en la evolución de la lesión. El tratamiento adecuado en el momento oportuno, minimiza las secuelas físicas y psicológicas en el paciente.

**PALABRAS CLAVE:** Esporotricosis, micosis , pediatría, reporte de caso, Sporothrix

## ABSTRACT

Sporotrichosis is a subcutaneous mycosis caused by *Sporothrix schenckii* complex. Its clinical presentation is diverse, but the fixed cutaneous form has a polymorphic evolution, causing a diagnosis delay and wrong treatments that lead to complications.

We present the case of a pediatric patient, with no history of traumatic inoculation. Came with a history of a sting-like nodular lesion in the interscapular region. Two months later it ulcerates in the central region and is covered with scabs. The patient self-medicates with a cream that contains betamethasone, clotrimazole and gentamicin, generating temporary remission of the lesion. Subsequently, the lesion reappears and is diagnosed as a keloid scar, treated with infiltration of corticosteroids. A month and a half later, it is also aggravated with pain and itching, and is treated with antibiotics. Without showing any improvement, she went to a dermatological clinic where, by culture, she was diagnosed with fixed granulomatous cutaneous sporotrichosis complicated with *Candida spp* overinfection. and *Staphylococcus aureus*.

Treatment with Itraconazole and Potassium Iodide is performed presenting clinical improvement.

The early diagnosis of cutaneous sporotrichosis is essential to avoid atypical changes in the evolution of the lesion. The right treatment at the right time minimizes the physical and psychological sequelae in the patient.

**KEY WORDS:** Sporotrichosis, mycosis, Pediatrics, Case report, Sporothrix

## INTRODUCCIÓN

La esporotricosis es la infección micótica subcutánea más frecuente a nivel mundial con mayor prevalencia en los climas tropicales y subtropicales.(1) En el Perú, la más alta incidencia se encuentra en el departamento de Apurímac con 57 casos/año siendo considerada una región hiperendémica; seguida del departamento de Cajamarca con 30 casos/año, Cusco con 4 casos/año y La Libertad con 2 casos/año.(2) Esta enfermedad es causada por hongos dimorfos ambientales pertenecientes al complejo *Sporothrix schenckii*, los cuales son adquiridos usualmente por inoculación traumática con elementos contaminados o por zoonosis doméstica.(3) Debido a esto se le considera una enfermedad ocupacional al presentarse con mayor frecuencia en campesinos, agricultores, jardineros, entre otras actividades de abrasión cutánea en zonas expuestas como cara y miembros superiores, por lo que la gran mayoría de reportes son de estas localizaciones.(4-7)

Clínicamente se clasifica como linfo-cutánea (47%), cutánea fija (39%), cutánea diseminada (12%) y extra-cutánea (1%). En la forma cutánea fija las lesiones comunes son ulcerada, nodular o placa; sin embargo, en algunos casos, a lo largo de la evolución clínica pueden ir adquiriendo diferentes presentaciones que dificultan el diagnóstico y retrasan el tratamiento correcto.(8) La esporotricosis puede ser confundida con enfermedades cutáneas como leishmaniasis, tuberculosis cutánea, enfermedad por arañazo del gato, cronicosis y otras dependiendo de la presentación clínica.(5,9) El objetivo es reportar un caso de esporotricosis de presentación atípica debido a su localización y características de la lesión junto a su diagnóstico tardío y tratamiento inadecuado, con el fin de recalcar la relevancia diagnóstica precoz para evitar los cambios significativos de la presentación clínica de las lesiones antes de administrar una terapia definitiva.(10)

Reportamos un caso de esporotricosis pediátrico cuya localización y manifestaciones clínicas no son las habituales, siendo el objetivo principal de resaltar la importancia del diagnóstico temprano, acertado y tratamiento adecuado, para así evitar las complicaciones y minorizar las secuelas.

## CASO CLÍNICO

Paciente femenino de 12 años de edad, soltera, estudiante proveniente de Otuzco, La Libertad. No presentó antecedentes personales, patológicos y epidemiológicos de importancia. Acude a consulta dermatológica con 5 meses de enfermedad que empieza con una lesión nodular tipo picadura en región interescapular, asociado a leve prurito episódico, que no da importancia, dos meses después refiere que la lesión aumentó progresivamente de tamaño, ulcerándose en la región central y cubriéndose de costras superficiales por lo que decide automedicarse con Betametasona, Clotrimazol y Gentamicina crema durante 10 días, mañana y noche, logrando que las costras remitan. Sin embargo la lesión se eleva, decidiendo acudir a centro hospitalario de la localidad, donde diagnostican la lesión como cicatriz queloide por lo que deciden realizar una primera infiltración con triamcinolona 50mg en ampolla.

Un mes y medio después refiere que la lesión se aplano ligeramente pero aumenta de tamaño, observando que empieza nuevamente a ulcerarse por zonas y estas son cubiertas de costras melicéricas, asociándose a dolor y prurito leve. Acude nuevamente al establecimiento de salud de su localidad donde le indican diferentes tratamientos antibióticos orales, comenzando por Dicloxacilina tres veces al día por 10 días, posteriormente con clindamicina tres veces al día por una semana más, asociado a

paracetamol y clorfenamina, más clotrimazol tópico mañana y noche por un mes, sin presentar mejoría.

Debido a la ausencia de mejoría decide viajar a la ciudad de Trujillo, en donde acude a consulta dermatológica y al ser evaluada le encuentran 4 placas de base eritematosa de 3x4 cm cubiertas de costras melicéricas, con zona ulcerada en una de las placas, no dolorosas a la palpación, en región interescapular. (Fig.1)

Las hipótesis diagnósticas planteadas fueron esporotricosis cutánea, tuberculosis cutánea y leishmaniasis cutánea; así en base a estas se realizaron exámenes específicos para descartar las que no correspondían.

El cultivo de gérmenes comunes fue positivo para *Staphylococcus Aeureus* y *Candida Sp.* La biopsia de piel describió una ulcera epidérmica con infiltrado linfoplasmocitario (figura 3 y 4), se obtuvo muestra para cultivo en medio de Agar Dextrosa Sabouraud 2% (Fig.2) pero dado que demora aproximadamente 3 semanas en tener los resultados, se inició con tratamiento para esporotricosis debido a la sospecha diagnóstica.

El tratamiento se inició con Itraconazol 200mg diario, paciente retornó después de un mes, refiriendo que por molestias gastrointestinales no pudo adherirse al tratamiento además por trabajo de los padres no pudo acudir a citas.

La evolución fue estacionaria por la mala adherencia al tratamiento, y el cultivo para esporotricosis fue positivo. Se inició el tratamiento con Yoduro de potasio, iniciando con 5 gotas por 5 días y subiendo 5 gotas cada 5 días, siendo este tratamiento efectivo. (Fig.3)

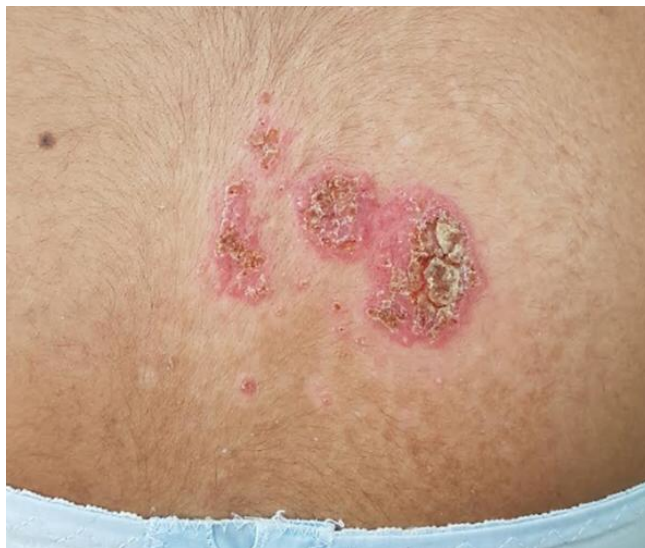

Figura 1. Placas de bordes de aspecto granulomatoso, con costras melicéricas y zona ulcerada en una de las placas en zona interescapular, acompañada de lesiones satélites.



Figura 2. Medio de cultivo Agar Dextrosa Sabouraud 2% positivo para esporotricosis

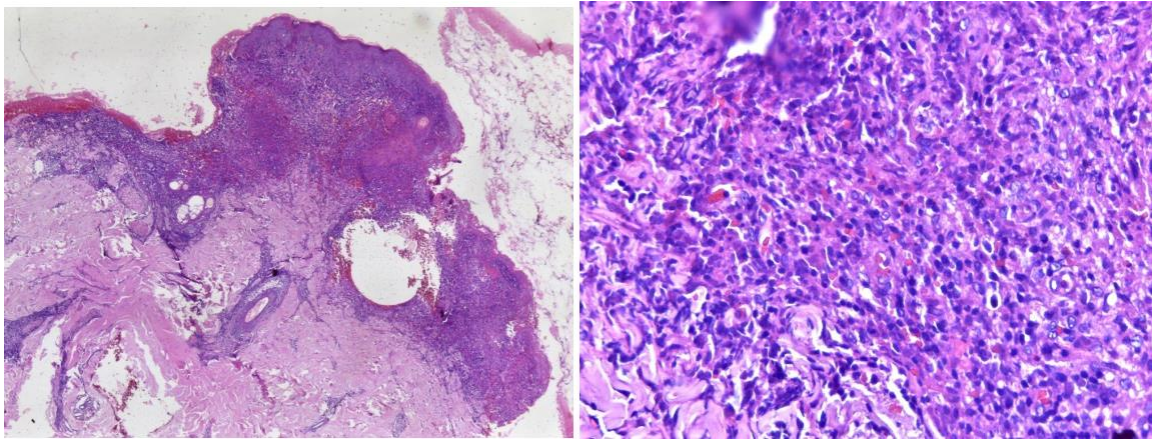


Figura 3 y 4. superficie epitelial ulcerada con abundante infiltración inflamatorio (poliformonucleares, linfocitos), linfangiectasias, reacción tipo granulomatosa compromete epidermis y dermis superficial.

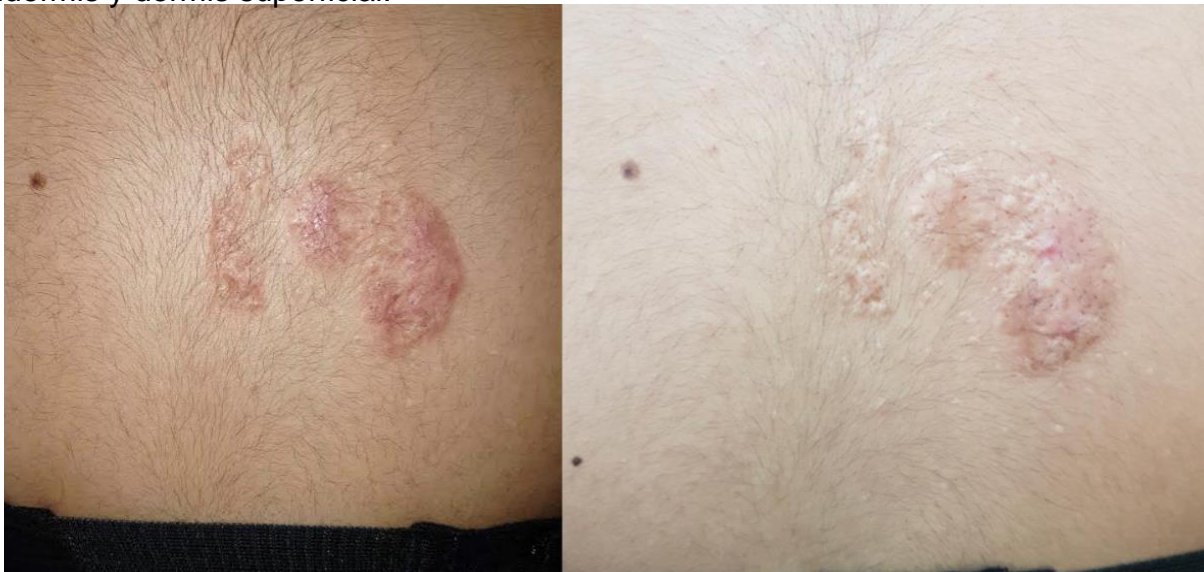

Figura 5 y 6. Evolución 5 y 11 meses después de tratamiento con Yoduro de potasio.

## DISCUSIÓN

La esporotricosis es la micosis subcutánea más importante en países latinoamericanos como Perú, México, Brasil, Colombia y Venezuela.(1)Esta enfermedad es causada por el complejo *Sporothrix schenkii* comprendido por: *Sporothrix albicans*, *Sporothrix mexicana*, *Sporothrix globosa*, *S. schenkii sensu strictu*, *Sporothrix luriei*, y *Sporothrix brasiliensis*; encontrándose como saprófito en vegetaciones, madera, suelo y desechos orgánicos, por lo que usualmente se adquiere a través de una inoculación traumática asociada a la ocupación.(11-12)Además, esta micosis se caracteriza por ser clínicamente polimorfa, siendo la forma linfo-cutánea la mejor caracterizada gracias a su frecuencia a nivel mundial. Por otro lado, la forma cutánea fija puede adquirir una gran variedad de presentaciones clínicas como en el caso presentado.(8,10)

La ubicación de la lesión en la zona interescapular es infrecuente en la esporotricosis, puesto que su localización usual es en las áreas expuestas del cuerpo como miembros superiores e inferiores, cara y cuello. Esto se ve reflejado en el artículo realizado por Yao y cols. quienes reportaron que en pacientes pediátricos la esporotricosis afectó más comúnmente el área facial, siendo en el 92.2%, además Ramírez y Loayza, describen que esta micosis se presenta mayormente en cara, brazos, dedos, piernas y pies.(9,13-14)

Lo más destacable del caso es el cambio morfológico que sufre la lesión, empeorando con los diversos tratamientos fallidos. La lesión inicial fue de tipo nodular similar a una picadura asociada a prurito que fue evolucionando a placas eritematoescamosa con lo cual se compara con una lesión típica de Leishmaniasis cutánea. Pérez realizó la descripción de éstas como pápulas ulcerantes extremadamente molestas, que progresan con líquido seroso, aunque la ubicación interescapular también es infrecuente en esta patología.(15)

Inicialmente, la paciente se auto medicó con Betametasona, Clotrimazol y Gentamicina crema; lo que generó un cambio en la apariencia de la lesión, la cual se eleva y es confundida con una cicatriz queloide. Esta variación no ha sido reportada anteriormente. Gaviria y Cardona reportan las lesiones queloides en la esporotricosis como cicatrices tras la cura, más no como parte de la evolución del cuadro.(4)

La lesión fue infiltrada con corticoides, sufriendo otro cambio al convertirse nuevamente una ulceración asociada a costras melicéricas, prurito y dolor que fueron compatibles con una sobreinfección, que después fue comprobada mediante cultivo de gérmenes comunes, siendo positivo para *S. aureus* y *Cándida spp.* Esto se compara con lo comentado por Salazar y cols. como una de las complicaciones de esta enfermedad.(16)

El diagnóstico en este caso fue en primer lugar por sospecha epidemiológica asociada al descarte de las otras patologías platenadas y en segundo lugar por el resultado histopatológico. Se descarto los diagnósticos diferenciales de Leishmaniasis y de Tuberculosis cutánea, mediante el examen de frotis para Leishmania ,el cultivo de presencia de bacilos acidorresistentes (BAAR) y prueba cutánea de derivado proteico purificado (PPD) de 10mm, siendo todas estas pruebas negativas. Se confirmo el diagnostico después de tres semanas de la toma de muestra con el cultivo de Agar Dextrosa Saboraud al 2% positivo, el cual es el procedimiento de referencia.(16) El tratamiento indicado como prueba terapéutica fue el de primera elección para esporotricosis, Itraconazol 200mg diario hasta por dos a cuatro semanas después de la resolución clínica, ante la mala adherencia de la menor al tratamiento, se decidió cambiar a yoduro de potasio, solución saturada, 1 g/ml, el cual debe administrarse preferentemente en un vaso de zumo de fruta, leche o agua, o bien tomado con los alimentos sólidos. Tanto en adultos como en niños, dosis inicial es de 5 gotas tres veces al día, que se aumenta de forma paulatina en una gota por toma hasta una dosis máxima de 30 ó 40 gotas tres veces al día (según el grado de tolerancia). El tratamiento debe prolongarse al menos hasta un mes después de que las lesiones hayan desaparecido. Si aparecen signos de yodismo, el tratamiento debe interrumpirse temporalmente y reiniciarse varios días después con una dosis menor, esto es similar a lo descrito por Gaviria y Cardona con respecto al tratamiento de elección.(4)

Podemos concluir que un diagnostico erróneo conlleva a la prescripción de tratamientos inadecuados que generan una evolución desfavorable de la enfermedad con presentaciones atípicas de las lesiones, generando diagnostico tardío de la enfermedad produciendo mayores secuelas físicas en el paciente, además de repercusiones psicológicas. Por tanto es necesaria la precisión en los diagnósticos iniciales para así obtener, un mejor resultado y reducir las secuelas en el paciente.

## REFERENCIAS BIBLIOGRAFICAS

- 1) Moussa T, Kadasa NM. Origin and Distribution of *Sporothrix Globosa* Causing Saproscoses in Asia. *J Med Microbiol* 2017 May;66(5):560-569
- 2) Ramírez MC, Malaga G. Subcutaneous mycoses in Peru: a systematic review and meta-analysis for the burden of disease. *Int J Dermatol*. octubre de 2017;56(10):1037-45.
- 3) Macalupú S. Esporotricosis y paracoccidioidomicosis en Perú: experiencias en prevención y control. *Rev. peru. med. exp. salud publica* . 2014 Abr; 31( 2 ): 352-357.
- 4) Gaviria CM. Esporotricosis y cromoblastomicosis: revisión de la literatura. *Ces Med*. 2017;31(1):77-91.
- 5) Orofino R, de Macedo PM, Rodrigues AM, Bernardes AR. Sporotrichosis: an update on epidemiology, etiopathogenesis, laboratory and clinical therapeutics. *An Bras Dermatol*. 2017;92(5):606-20.
- 6) Lopes-Bezerra L , Mora-Montes H, Zhang Y, Nino-Vega G, Messias Rodrigues A, Pires de Camargo Z et al. Sporotrichosis between 1898 and 2017: The evolution of knowledge on a changeable disease and on emerging etiological agents. *Medical Mycology*, 2018, Vol. 56, No. S1
- 7) Ackermann C, Vomero A, Fernández Nora, Pérez Catalina. Esporotricosis linfocutánea: A propósito de un caso pediátrico. *Arch. Pediatr. Urug*. 2017 Abr ; 88( 2 ): 85-90.
- 8) Fernandez MC, Reyes N, Gonzalez JC, Montesino M, Apaulasa K. Esporotricosis. A propósito de un caso. *Rev Cubana Med Trop*. agosto de 2016;68(2):171-8.
- 9) Oyarce JA, García C, Alave J, Bustamante B. Caracterización epidemiológica, clínica y de laboratorio de esporotricosis en pacientes de un hospital de tercer nivel en Lima-Perú, entre los años 1991 y 2014. *Rev Chil Infectol*. junio de 2016;33(3):315-21.
- 10) Bennett J, Andreou A, Wyche M, Bangash A. A case of cutaneous sporotrichosis highlighting the importance of accurate diagnosis before determining definitive treatment options, *Pathology*, 2017.49(1):S66
- 11) Messias Rodrigues A, Della Terra P, Dib Gremião I, Antonio Pereira S , Orofino-Costa R, Pires de Camargo Z. The Threat of Emerging and Re-Emerging Pathogenic *Sporothrix* Species. *Mycopathologia*. 12 de febrero. Brazil
- 12) Wolff D , Feldt T , Reifenberger J , Sebald H, Bogdan C . The Brief Case: Cutaneous Sporotrichosis in an Immunocompetent Patient After Travel to Peru. *J Clin Microbiol*. 2018 Oct 25;56(11):e01958-17
- 13) Yao L, Song Y, Zhou JF, Cui Y, Li SS. Epidemiological and Clinical Comparisons of Paediatric and Adult Sporotrichosis in Jilin Province, China. *Mycoses*. 12 de Diciembre 2019. China
- 14) Ramírez M, Loayza M. Esporotricosis polimórfica, un problema de salud pública que debemos valorar. *Acta méd. peruana*. 2012 Abr; 29( 2 ): 128-131.



- 15) Pérez J, Leishmaniosis cutánea en un adulto mayor, Cutaneous Leishmaniasis in an aged adult. MEDISAN vol.19 no.9 Santiago de Cuba set. 2015
- 16) Salazar K, Araujo N, Mansilla J, Pérez E, Riley G, Esporotricosis infantil: comunicación de un caso con excelente respuesta clínica al yoduro de potasio, Dermatol Rev Mex 2018 mayo-junio;62(3):247-251.